

Обзор литературы

© О.Г. Прудникова, 2015.

УДК 616.711-007.55-053.8

DOI 10.18019/1028-4427-2015-4-94-102

Хирургия деформаций позвоночника у взрослых: актуальные проблемы и подходы к лечению (обзор литературы)

О.Г. Прудникова

Федеральное государственное бюджетное учреждение «Российский научный центр «Восстановительная травматология и ортопедия» им. акад. Г.А. Илизарова» Министерства здравоохранения Российской Федерации, г. Курган

Surgery of the spine deformities in adults: relevant problems and approaches to treatment (A review of literature)

O.G. Prudnikova

Federal State Budgetary Institution «Russian Ilizarov Scientific Center “Restorative Traumatology and Orthopaedics”» (FSBI RISC RTO) of the RF Ministry of Health, Kurgan

Представлен обзор современной литературы по проблемам классификации, клинических проявлений, диагностики и подходов к хирургическому лечению деформаций позвоночника у взрослых больных. Актуальность проблемы определяется не только техническими возможностями в хирургии позвоночника, но и расширением показаний к оперативным вмешательствам у данной категории больных. Выбор оптимальной тактики лечения является основной проблемой хирургии деформаций позвоночника у взрослых.

Ключевые слова: деформации позвоночника, возрастной идиопатический сколиоз, первичный дегенеративный сколиоз, вторичный сколиоз.

The work deals with the review of modern literature on the problems of classification, clinical aspects, diagnosis, and approaches to surgical treatment of the spine deformities in adult patients. The problem relevance determined not only by technical facilities in the spine surgery, but also by the expansion of indications for surgical interventions in such patients. The selection of optimal tactics for treatment appears to be the main challenge of the spine deformity surgery in adults.

Keywords: the spine deformity, age-related idiopathic scoliosis, primary degenerative scoliosis, secondary scoliosis.

Сколиоз у взрослых определяется как деформация позвоночника у взрослого человека с углом более 10° (по Cobb) [3, 55]. Деформации позвоночника выявляются примерно у 4-8 % взрослого населения в возрасте старше 18 лет. Распространенность дегенеративного сколиоза составляет от 6 до 68 % [56] и увеличивается с возрастом [42]. Впервые выявленный сколиоз является самой распространенной деформацией у людей в возрасте старше 60 лет и предполагается при этом, что у 32 % людей средняя величина деформации более 17°. Женщины страдают деформациями позвоночника чаще, чем мужчины [3, 43]. Возраст больных с дегенеративным сколиозом в 33-38 % случаев меньше 60 лет [27, 40] и составляет в среднем 41 год [54].

Современная классификация сколиоза у взрослых выделяет три основных его вида: первичный дегенеративный (de novo) сколиоз (adult degenerative scoliosis – ADS), идиопатический сколиоз с последующим его прогрессированием во взрослой жизни (adolescent idiopathic scoliosis – AIS) и вторичный дегенеративный сколиоз [3, 61] (табл. 1). Однако все сколиотические деформации позвоночника взрослых в определенной стадии развития проявляются дегенеративным сколиозом.

Первичная дегенеративная кривизна является дискогенной, так как в основе лежит результат асимметричного дегенеративного изменения межпозвоночного диска с последовательным развитием фронтального отклонения и сопутствующей ротацией вокруг суставных отростков на вершине деформации. Деформация позвоночника также возникает в результате склероза и разрушения замыкательных пластин тел позвонков, спондилолиза и спондилоартроза. Боковые костные

разрастания в виде остеофитов более чем на 5 мм и асимметричный наклон дискового пространства более чем на 3 мм являются факторами риска для развития заболевания [26]. Вершина деформации позвоночника в основном располагается на уровне L3-L4 или L2-L3. Эти деформации имеют тенденцию к значительной ротации и смещению вершинного позвонка. Фронтальное отклонение позвоночника влечет за собой изменения сагиттального контура и нарушение баланса туловища в целом [2]. Кроме того, возрастные изменения могут вызвать так называемые "дегенеративные миопатии", приводящие к потере баланса позвоночника и формированию кифотической деформации [33]. Повторяющиеся скручивающие нагрузки постепенно провоцируют ротационные изменения задних структур позвонков и приводят к трехплоскостным деформациям [7, 57]. В дальнейшем формируются различного вида стенозы позвоночного канала с компрессией спинного мозга и спинномозговых корешков [7, 16].

Патоморфологические изменения позвонков приводят к латеролистезам или спондилолистезам [21]. Дегенеративный спондилолистез является очень распространенным проявлением дегенеративного сколиоза и встречается в 55 % случаев [42]. Ротационные смещения (olisthesis) сопровождают от 13 до 34 % случаев взрослого сколиоза [40]. Эти трехплоскостные деформации первоначально описаны как боковой подвывих тела одного позвонка относительно другого в переднезаднем направлении. Ротационный латеролистез в большинстве случаев локализуется на уровне L3-L4 сегмента, чаще у женщин и увеличивается с возрастом и величиной деформации [54].

Сравнительная характеристика видов сколиоза у взрослых

Признаки	Возрастной идиопатический сколиоз (adolescent idiopathic scoliosis – AIS)	Первичный дегенеративный (de novo – ADS) сколиоз
Дуга искривления	классическая дуга: пологая, грудной, поясничный, комбинированный, противодуга	отсутствие классической дуги: локальные искривления, нет противодуги, смещения (анте-, ретро-, латеролисте́з)
Вовлечение позвоночных сегментов	многоуровневые искривления	локальные искривления
Сагиттальный дисбаланс	нет	есть
Локализация дуги искривления	практически всегда в грудном отделе (как основная или компенсаторная)	преимущественно в поясничном отделе
Степень искривления	большие величины	меньшие величины

Исходы идиопатического сколиоза у взрослых являются вторичными дегенеративными изменениями, но уже на фоне деформированного позвоночника. Это усугубляет как клинические проявления заболевания, так и значительно усложняет подходы к оперативному лечению. Такие деформации отличаются протяженностью искривления, ее выраженностью и сопутствующими заболеваниями и проявлениями (реберный горб, асимметрия таза, изменения со стороны дыхательной и сердечнососудистой системы) [58].

В ряде случаев поясничная дуга может проявляться на фоне врожденного сколиоза (особенно при гемисакрализации) с диспластическим течением основной дуги [2].

Вторичные деформации могут развиваться вследствие перекоса таза в сочетании с заболеваниями тазобедренных суставов, на фоне остеопороза – изменение высоты тел позвонков, в том числе и как следствие патологических переломов. К этой группе относится и ятрогенный сколиоз – вторичные искривления (паралитический, посттравматический) после врачебных

манипуляций. Вторичные деформации не связаны с первичной патологией позвоночного столба и поэтому не имеют выраженного ротационного компонента при отклонении во фронтальной плоскости [61].

Самым надежным средством прогнозирования клинических симптомов у взрослых при деформации позвоночника является сагиттальный профиль. Изменения сагиттального баланса всегда являются неблагоприятным прогностическим критерием [39, 44].

Прогрессирование деформации зависит от типа кривой: грудная дуга > поясничная дуга > грудно-поясничная комбинированный тип. Правосторонняя грудная дуга прогрессирует приблизительно 1° в год, правосторонняя поясничная – 0,5° в год, грудно-поясничная – 0,25° в год. Прогрессирование деформаций зависит от величины деформации: при угле сколиоза <30° отмечается редкое прогрессирование, при угле >50° искривление носит прогрессирующий характер. Дополнительными факторами риска прогрессирования являются существовавшие ранее ротационные изменения [61].

КЛАССИФИКАЦИЯ

Предложены различные системы классификации сколиоза на основании многофакторного подхода. Большинство классификаций изначально были ориентированы на деформации позвоночника у детей. Традиционно используются при сколиозах у детей классификации King-Moe и Lenke L.G. Классификация King-Moe разработана и адаптирована для инструментария Харрингтона, классификация Lenke L.G. – двухплоскостная система оценки идиопатического сколиоза у детей и подростков. Использование этих систем классификации у взрослых неприемлемо в первую очередь из-за разных этио- и патогенетических механизмов [41]. Ошибка при применении основных принципов оценки педиатрических деформаций позвоночника в создании классификации сколиоза у взрослых лежит и в гетерогенности клинических и рентгенологических представлений сколиоза [37].

Первично для дегенеративного поясничного сколиоза была представлена классификация Simmons E.D., которая основана на выявлении ротации и/или потере поясничного лордоза. Авторы выделяли два типа дегенеративного сколиоза: тип I – дегенеративный сколиоз без или с минимальной ротацией, тип II – дегенеративный сколиоз с ротационными изменениями и латеролисте́зом и уменьшением поясничного лордоза [51, 52].

Многими исследователями обосновывалась необходимость разработки классификации, учитывающей сегментарный тип деформации, сагиттальный баланс и основную симптоматику.

Schwab F.J. в 2002 г. предложил классификацию, основанную на типе деформации, сагиттальном балан-

се и клинических проявлениях, которая в дальнейшем была модифицирована [45]. В настоящее время предложена классификация SRS-Schwab ASD Classification [8, 46]. SRS – Schwab ASD классификация оценивает деформацию во фронтальной и сагиттальной плоскости, но отличительной особенностью ее является использование сагиттального модификатора как количественной оценки деформации, так и сопоставления его с симптомами боли и ограничениями жизнедеятельности. В классификации подчеркнута важность позиции таза для поддержания вертикальной позы, что акцентирует концепцию позвоночно-тазового соотношения как основного механизма для поддержания вертикальной позы стоя. Ретроверсия таза – компенсаторный механизм, используемый для поддержания вертикальной позы в параметре сагиттального дисбаланса.

Классификация основана на анализе рентгенограмм в прямой и боковой проекции с захватом С7 позвонка и головок бедренных костей и включает тип деформации (оценка деформации во фронтальной плоскости) и сагиттальный модификатор (из трех компонентов).

Тип деформации устанавливается в зависимости от местоположения и угла сколиоза (по Cobb). В классификации учитываются деформации больше 30°. Выделяют тип дуги: тип T (изолированная основная дуга >30°, вершина деформации на Th9 позвонке или краниальнее), тип L (изолированная грудная или поясничная дуга >30°, вершина деформации на Th10 или каудальнее), тип D (двойная дуга: грудная и грудно-поясничная >30°) и тип N (нормальный; дуга < 30°) (рис. 1).

Измерения малого таза включают индекс таза (PI), который является фиксированным морфологическим параметром, и два динамических параметра, которые отражают компенсаторные изменения для поддержания вертикальной позы: угол наклона таза (PT) и крестца (SS) (рис. 2).

Сагиттальный модификатор SS – измеряет PI/LL несоответствие, обеспечивая оценку между морфологическим тазовым индексом (PI) и соответствующим углом поясничного лордоза (LL) пациента.

Глобальный сагиттальный модификатор является вторым модификатором и оценивается по SVA.

Наклон таза – третий сагиттальный модификатор. Угол наклона таза более чем 20° отражает компенсаторные механизмы в виде ретроверсии для поддержания вертикальной позы и коррелирует с болью и инвалидностью.

Элементы сагиттального модификатора используют

для планирования хирургического вмешательства, определяя деформацию в сагиттальной плоскости и компенсаторные механизмы, которые пациент использует для поддержания вертикальной позы. Пациенты с положительным сагиттальным дисбалансом и большим углом наклона таза имеют более выраженные деформации в сагиттальной плоскости и требуют большей коррекции сагиттального компонента за счет разного вида остеотомий, чем пациенты с положительным сагиттальным дисбалансом и нормальным наклоном таза [8].

Исследования F.Schwab и F.Lafage выявили закономерность между значениями позвоночно-тазовых параметров и проявлениями болевого синдрома и ограничением жизнедеятельности пациентов. Значения параметров PI-LL больше 22° и SVA больше 46 мм коррелируют с индексом Освестри более 40 % (тяжелая форма инвалидности) у пациентов с ASD [8, 29].

T: грудная дуга, с углом деформации в поясничном отделе < 30°	SS (PI минус LL) •0 : меньше 10° •+ : 10-20° •++ : больше 20°
L: поясничная дуга, с углом деформации в грудном отделе <30°	SVA - глобальный сагиттальный баланс •0 : < 4 см •+ : от 4 до 9,5 см •++ : > 9,5 см
D: двойная дуга с углом деформации в грудном и поясничном отделах >30°	PT - угол наклона таза •0 : PT < 20° •+ PT 20-30° •++ PT > 30°
N: нет выраженной коронарной деформации - все углы <30°	

Рис. 1. SRS-Шваб ASD классификация (Adapted from Schwab F, Ungar B, Blondel B, et al. Scoliosis Research Society-Schwab Adult Spinal Deformity Classification: a validation study. Spine 2012;37:1077–82; with permission [8])

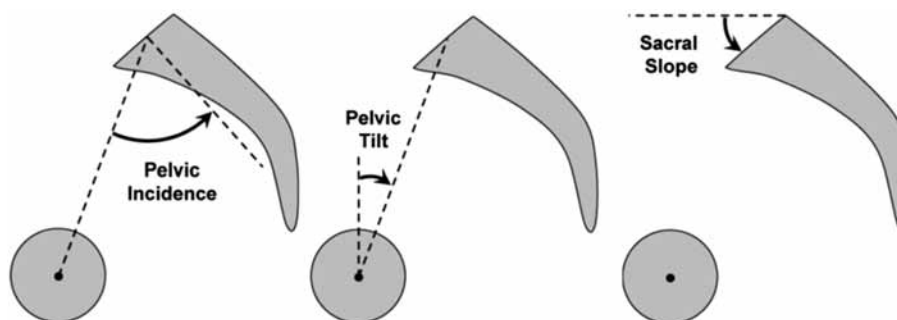


Рис. 2. Параметры сагиттального модификатора: PI - угол между перпендикуляром от середины верхней поверхности к передней поверхности крестца и линии, проведенной от середины верхней поверхности крестца к середине головки бедренной кости; PT – угол между линией, соединяющей середину верхней поверхности крестца и вертикальную линию, проведенную к центру головки бедренной кости; SS – угол между горизонтальной линией и линией верхней поверхности крестца (Adapted from Schwab F, Patel A, Ungar B, et al. Adult spinal deformity-postoperative standing imbalance: how much can you tolerate? An overview of key parameters in assessing alignment and planning corrective surgery. Spine (Phila Pa 1976) 2010;35:2224–31; with permission [8])

КЛИНИЧЕСКАЯ КАРТИНА

Основными клиническими проявлениями дегенеративного сколиоза у взрослых пациентов являются болевой синдром различной этиологии (дискогенной или артрогенной), выраженные неврологические расстройства, перемежающаяся хромота, связанные со стенозом позвоночного канала и прогрессирующей

деформацией позвоночного столба во фронтальной и сагиттальной плоскостях [3, 4].

Неврологическая симптоматика дегенеративного сколиоза обусловлена стенозом позвоночного канала и является основной проблемой людей пожилого возраста. Поясничный стеноз определяется как патологи-

ческое состояние, при котором нервные элементы компримированы костными и мягкоткаными структурами, что приводит к их ишемии [18]. Выделяют центральный стеноз, латеральный и фораминальный стеноз. При центральном стенозе преобладают симптомы нейрогенной хромоты, при остальных формах – радикулопатии [49]. H.Liu, H.Ishihara с соавт. в своих исследованиях пришли к выводу, что L3 и L4 спинномозговые корешки компримируются в межпозвоноковых отверстиях или экстрафораминально на вогнутой стороне деформации. Тогда как L5 и S1 корешки более подвержены компрессии в боковых карманах позвоночного канала на выпуклой стороне деформации пояснично-крестцового отдела [32].

Симптом боли в нижней части спины у пациентов с дегенеративным сколиозом не является более распространенным, чем в среднем в популяции. Поясничный сколиоз с дегенеративными изменениями на вершине деформации формирует стеноз, на фоне которого исчезают симптомы боли в пояснице и в ногах и развивается нейрогенная хромота [15]. Нейрогенные боли являются отличительной особенностью больных с дегенеративным сколиозом. Важно отличать симптомы нейрогенной хромоты от симптомов, вызванных сосудистыми факторами. Боль при нейрогенной хромоте уменьшается, если пациент наклоняется вперед, сгибает ноги (как езда на велосипеде) или переходит в положение сидя. Боль при сосудистой хромоте уменьшается стоя на месте и сопровождается периферическими сосудистыми и трофическими изменениями кожи [61].

Однако иногда боль в нижней конечности появляется на контралатеральной стороне из-за искривления пояснично-крестцового отдела [22, 47].

По данным исследователей, симптомы заболевания не купируются без лечения. Однако клинические

симптомы стеноза независимо от сколиоза частично регрессируют со временем в 15 % случаев, ухудшение же наступает в ближайшие 2-3 года и требует хирургических вмешательств у 40 % пациентов. Без оперативного лечения симптомы сохраняются на длительный период у остальных 45 % пациентов [6, 41].

Этиология боли может быть механической или нейрогенной. Как правило, механические факторы боли в спине являются ведущими при идиопатическом сколиозе. Болевой синдром запускается с мышечной боли из-за усталости мышц спины (вдоль всей длины позвоночника и, особенно, на выпуклой стороне деформации) и приводит к уменьшению поясничного лордоза. Причиной боли на вогнутой стороне является артроз дугоотростчатых суставов и дегенеративные изменения диска [60].

Многими исследователями отмечено возникновение или усиление болевого синдрома на фоне нарушения сагиттального баланса позвоночника [19]. При идиопатическом сколиозе болевой синдром значительно усиливается с возрастом и величиной искривления, а также ротацией позвонков [54]. Для дегенеративного сколиоза болевой синдром характерен при меньших углах деформации во фронтальной плоскости, но при наличии латеролистезов и ротационных изменений. Боковые смещения позвонков при этом описаны важным прогностическим фактором для развития боли в спине [27], также как изменения поясничного лордоза и грудного кифоза [30, 45]. Величина и протяженность деформации при этом не влияют на болевой синдром. Причиной боли является нестабильность на фоне дегенеративных изменений, и она же определяет прогрессирование всех типов взрослого сколиоза.

Следует отметить, что деформации в грудном отделе $>60^\circ$ влияют на функцию легких, $>90^\circ$ – на показатель смертности [42].

ДИАГНОСТИКА

Диагностика заболевания основывается на клинической картине с учетом как внешнего вида больного, так и неврологических проявлений, динамики заболевания и инструментальных методов, к которым относят рентгенографию позвоночника в прямой и боковой проекциях, КТ, МРТ.

При оценке рентгенограмм в прямой проекции определяют расположение и протяженность деформации, величину искривления (по Cobb), наличие и степень боковых смещений – латеролистезов (мм), ротацию позвонков, ее степень и класс (по Nash – Moe) [28, 41].

Описаны различные методы для определения ротации позвоночника. Наиболее широко используется метод определения ротации позвоночника по визуализации ножки дуги позвонка (класс 0-IV), представленный C.L. Nash, J.H. Moe, 1969 [34].

По рентгенограммам в боковой проекции определяют уровень и величину грудного кифоза и поясничного лордоза (угол между верхней поверхностью тела

L1 позвонка и верхней поверхностью тела S1 позвонка по Cobb – LL), глобальный сагиттальный баланс (вертикальная линия от центра тела C7 позвонка по отношению к центру тела S1 позвонка – SVA), параметры сагиттального позвоночно-тазового баланса: угол наклона таза, угол наклона крестца.

Данные КТ помогают определить костные изменения позвонков и их выраженность.

КТ-миелография наиболее полезна для оценки вида и степени стеноза позвоночного канала, так как ротация затрудняет интерпретацию МРТ.

Как КТ, так и МРТ поясничного отдела позвоночника выявляют наличие, вид и степень стеноза позвоночного канала, компрессию его образований. Кроме того, МРТ позволяет диагностировать характер стеноза позвоночного канала, состояние межпозвоноковых отверстий, дегенерацию диска и является важным для определения плотности костной ткани для планирования хирургического вмешательства.

ЛЕЧЕНИЕ

Показанием для оперативного лечения является отсутствие эффекта от проводимого консервативного лечения.

Консервативное лечение в обязательном порядке включает наблюдение за состоянием деформации и,

как правило, применяется при искривлениях < 30 градусов и отсутствии грубой неврологической симптоматики.

Из медикаментозной терапии используют нестероидные противовоспалительные средства, трицикли-

ческие антидепрессанты (при нарушениях сна), различного вида блокады (корешковые, эпидуральные, трансламинарные) при радикулярных болевых синдромах. Лечебная физкультура направлена на укрепление мышечного корсета (прогулки, велоспорт, плавание, силовые упражнения). Корсетотерапия и иммобилизирующие средства (распорки, тугоры) ориентированы на замедление развития заболевания и повышение комфорта пациента [36, 61].

При исследовании эффективности консервативного лечения (обезболивающие, ЛФК, блокады со стероидами) у 67 % пациентов отмечено клиническое улучшение в течение 3 лет [36].

Современные тенденции в хирургии деформаций позвоночника с применением систем полисегментарной фиксации, их технические характеристики и возможности коррекции, а также варианты остеотомий позволили выполнять хирургическое лечение сколиоза у взрослых пациентов [2, 35, 59].

Целью оперативного лечения является декомпрессия нервных элементов в случаях симптоматического стеноза и стабилизация позвоночника во фронтальной и сагиттальной плоскостях. Сагиттальный баланс при этом является наиболее надежным прогностическим фактором клинического исхода [12, 24, 61].

Однако не следует забывать, что это пожилые пациенты с сопутствующими заболеваниями, и хирургическое лечение должно проводиться безопасным и эффективным способом. Идеальный вариант заключается в том, чтобы выполнить наименее агрессивную процедуру, обычно только из заднего доступа, включающую как декомпрессию, так и стабилизацию позвоночника при необходимости [41].

Показаниями для проведения хирургического лечения являются прогрессирование деформации позвоночника; дисбаланс туловища во фронтальной и сагиттальной плоскостях; наличие нестабильности позвоночно-двигательного сегмента на одном или нескольких уровнях; наличие латеролистеза или спондилолистеза; болевой синдром и неврологические расстройства; отсутствие эффекта от консервативного лечения, нарушения функции дыхательной и сердечно-сосудистой системы [3, 6, 20].

Инструментальная стабилизация деформации требует решения нескольких вопросов: коррекция деформации в сагиттальной плоскости, формирование надежного спондилодеза, выбор проксимального (нейтральный горизонтальный позвонок выше основной кривой) и дистального уровня фиксации [5, 25, 41].

По данным литературы, самым критичным сегментом для включения или невключения его в зону спондилодеза является сегмент L5-S1. Прежде всего, связано это с тем, что стабилизация до S1 приводит к отсутствию движений в поясничном отделе позвоночника, и в большинстве случаев трудности заключаются в достижении спондилодеза на данном уровне и развитии псевдоартроза. Стабилизация до L5 предполагает сохранение движений в сегменте L5-S1, однако ускоряет последующую дегенерацию диска L5-S1, что приводит к нарушению сагиттального контура позвоночника и последующей необходимости в ревизионной хирургии [9, 10, 11, 13].

Современные исследования определяют показания включения в зону фиксации S1 позвонка. Дистальный

уровень фиксации L5 позвонка определяется у пациентов с нормальным сагиттальным балансом и отсутствием дегенерации диска L5-S1. Показанием включения в фиксацию S1 позвонка является сагиттальный дисбаланс, дегенеративные изменения диска L5-S1, спондилолистез L5-S1, спондилолиз L5, S1 позвонков, артроз суставов L5, S1 позвонков, ламинэктомия на этом уровне [14, 61].

Включение в фиксацию подвздошных костей определяется повышенным риском переломов крестца при нарушениях структуры кости (остеопороз), при протяженной фиксации с участием крестца (3 и более уровня). Преимуществом такой фиксации является повышение стабильности протяженной многоуровневой конструкции, что увеличивает состоятельность фиксации пояснично-крестцового отдела [61].

Формирование переднего сращения на уровне фиксации определяется степенью деформации, ее прогрессированием и техническими аспектами [31].

Еще одним аспектом при хирургии деформаций позвоночника взрослых является выполнение остеотомий. Основным показанием для их выполнения является восстановление сагиттального баланса.

Показаниями для остеотомии по Смит-Петерсену (SPO) являются лёгкий и умеренный сагиттальный дисбаланс, требуемая коррекция до 10° (на уровне остеотомии). Необходимые условия при этом: отсутствие переднего блока на уровне остеотомии, адекватная высота межпозвоночного диска для обеспечения мобильности (коррекция находится на уровне диска). Большая коррекция достигается в поясничном отделе позвоночника (большей высоты диск и мобильность), меньшая коррекция – в грудном отделе позвоночника (меньшей высоты диск и мобильность) [41, 55, 61].

Показания для выполнения остеотомии через корень дуги позвонка (PSO): серьёзный сагиттальный дисбаланс (> 12 см), требуемая коррекция 30-35° в поясничном отделе и 25° в грудном отделе позвоночника. Коррекция при этом проводится на уровне тела позвонка, а не на уровне диска. Оценка лечения больных с выполненной PSO показала, что этот вид вертебротомии уменьшает угол наклона таза, но при этом большой угол наклона таза, в свою очередь, является фактором риска для остаточной сагиттальной деформации после PSO, следовательно, пациенты с большим углом наклона таза и положительным сагиттальным дисбалансом требуют выполнения PSO в большем объеме [41, 45, 55].

Резекция позвоночного столба проводится при тяжёлом сагиттальном дисбалансе, требуемая коррекция при этом до 45 градусов, жестком угловом кифозе грудного отдела позвоночника на фоне опухоли, перелома или инфекции, тяжёлом ригидном сколиозе [53, 61].

Для систематизации видов оперативных приемов представлена шестиуровневая классификация Lenke-Silva, основанная на тактике лечения данной категории больных. Выделяют шесть различных подходов (уровней) оперативного лечения ADS, которые включают следующие: I – только декомпрессия невральных структур; II – декомпрессия и задний спондилосинтез на уровне декомпрессии; III – декомпрессия и задний спондилосинтез без коррекции поясничной деформации; IV – декомпрессия с передним спондилодезом и задним спондилосинтезом с коррекцией поясничной

деформации; V – задний спондилосинтез, захватывающий грудной отдел, VI – спондилосинтез, спондилодез

с использованием остеотомии при различных грубых деформациях [1, 50].

РЕЗУЛЬТАТЫ ХИРУРГИЧЕСКОГО ЛЕЧЕНИЯ

Уменьшение боли после операции у больных данной группы является спорным. Simmons E.D., Simmons E.H. изучали результаты лечения 40 больных на протяжении 44 месяцев после выполнения декомпрессии и стабилизации. 83 % пациентов сообщили о сильной боли до операции и 93 % больных сообщили о мягкой боли или ее отсутствии после операции. Сколиоз при этом был уменьшен с 37° до 18° [52].

Sharigo G.S. и др. сообщили о 94 % удовлетворительных результатов в течение 2 лет после операции у

16 больных с передней и задней хирургической реконструкцией. Индекс инвалидности Oswestry улучшился при этом с 44 до 26,4 %. Коррекция деформации достигла 50,4 % [48].

Frazier D.D. и др. сообщили о 15 больных сколиозом, которым выполнялась только декомпрессия на уровне стеноза. У всех пациентов после операции снизилась интенсивность боли по шкале VAS, даже несмотря на то, что не выполнялась коррекция деформации [17].

ОСЛОЖНЕНИЯ

Риск интра- и послеоперационных осложнений у этой категории больных высок. В первую очередь это объясняется возрастом и наличием сопутствующих заболеваний в среднем у 55 % больных. Из сопутствующих заболеваний чаще всего выявляются сахарный диабет, гипертоническая болезнь, бронхиальная астма, ревматоидный артрит. Различного рода осложнения встречаются до 52 % случаев. Среди осложнений глубокая раневая инфекция составляет 10,5 %, пневмония – 8 %, тромбоэмболия легочной артерии – 2,6 %, острый инфаркт миокарда – 2,5 %, острая почечная недостаточность – 2,6 %, поверхностная раневая инфекция – 2,6 %, кишечная непроходимость – 5,3 %, инфекция

мочевыводящих путей – 10 %, острый гастрит – 10 %, острая задержка мочи – 12,5 %, послеоперационный бред – 17,5 %. Риск осложнений увеличивается с возрастом, особенно после 75 лет [23, 41, 61].

Авторы показывают, что предоперационная коррекция сопутствующих заболеваний не коррелировала с частотой послеоперационных осложнений [23]. Есть сообщение, что предоперационная коррекция сопутствующих заболеваний связана с более высоким уровнем осложнений [36]. Исследователи сообщают, что корреляции между сахарным диабетом и серьезными осложнениями, такими как глубокая раневая инфекция, статистически значимы в старших возрастных группах [38].

ЗАКЛЮЧЕНИЕ

Анализ современной литературы показывает, что в настоящее время в хирургии взрослых больных с деформациями позвоночника остается много нерешенных проблем. Основные тенденции диагностики деформаций позвоночника у взрослых направлены на

выявление неврологических проявлений и осложнений заболевания, оценку фронтального и сагиттального баланса позвоночника, что обосновывает подходы к выбору показаний и подходов к хирургическому лечению данной категории пациентов.

ЛИТЕРАТУРА

1. Актуальные вопросы лечения дегенеративного сколиоза на современном этапе (обзор зарубежной литературы) / Д.А. Михайлов, Д.А. Пташников, В.Д. Усиков, С.В. Масевнин, Хао Мэн // Травматология и ортопедия России. 2014. № 4. С. 117-124.
2. Радченко В.А., Мезенцев А.А., Барков А.А. Ретроспективный анализ хирургического лечения дегенеративного сколиоза // Травма. 2011. Т. 12, № 1. Режим доступа: <http://www.mif-ua.com/archive/issue-17206/>
3. Aebi M. The adult scoliosis // Spine J. 2007. Vol. 3(1). P. 16-20.
4. Aiki H., Ohwada O. et al. Adjacent segment stenosis after lumbar fusion requiring second operation. J. Orthop. Science. 2005. Vol. 10(5). P. 490-495.
5. Amundsen T., Weber H., Lilleas F., et al. Lumbar spinal stenosis. Clinical and radiologic features. Spine. 1995. №20. P. 1178-1186.
6. Amundsen T., Weber H., Nordal H.J., et al. Lumbar spinal stenosis: conservative or surgical management? A prospective 10-year study. Spine. 2000. Vol. 25. P. 1424-1435.
7. Benoist M. Natural history of the aging spine. Eur Spine J. 2003. №12(Suppl 2). P. S86-9.
8. Bess S., Schwab F., Lafage V., Shaffrey C., Ames C. Classifications for Adult Spinal Deformity and Use of the Scoliosis Research Society-Schwab Adult Spinal Deformity Classification. Neurosurg. Clin. N. Am. 2013. №24. P.185-193.
9. Bridwell K.H., Edwards C.C., II, Lenke L.G. The pros and cons to saving the L5-S1 motion segment in a long scoliosis fusion construct. Spine. 2003. Vol. 28. P. S234-S242.
10. Brown K.M., Ludwig S.C., Gelb D.E. Radiographic predictors of outcome after long fusion to L5 in adult scoliosis. J. Spinal Disord Tech. 2004. Vol. 17(5). P. 358-66.
11. Cho K.J., Suk S.I., Park S.R., Kim J.H. et al. Arthrodesis to L5 versus S1 in long instrumentation and fusion for degenerative lumbar scoliosis. J. Eur Spine. 2009. Vol. 18(4). P. 531-537.
12. Dewald C.J., Stanley T. Instrumentation-related complications of multilevel fusions for adult spinal deformity patients over age 65: surgical considerations and treatment options in patients with poor bone quality. Spine. 2006. Vol. 31(19 Suppl.). P. S144-151.
13. Duval-Beaupere G., Schmidt C., Casso Ph. A barry centremetryc study of the saggital shape of the spine and pelvis. Ann. Biomed. Engeneering. 1992. № 20. P. 451-462.
14. Emami A., Deviren V., Berven S., Smith J.A., Hu S.S., Bradford D.S. Outcome and complications of long fusions to the sacrum in adult spine deformity. Luque-Galveston, combined iliac and sacral screws, and sacral fixation. Spine. 2002. Vol. 27. P. 776-786.
15. Epstein J.A., Epstein B.S., Jones M.D. Symptomatic lumbar scoliosis with degenerative changes in the elderly. Spine. 1979. Vol.4. P. 542-547.
16. Farfan H.F. The pathological anatomy of degenerative spondylolisthesis. A cadaver study. Spine. 1980. Vol. 5. P. 412-418.
17. Frazier D.D., Lipson S.J., Fossel A.H., Katz J.N. Associations between spinal deformity and outcomes after decompression for spinal stenosis. Spine. 1997. Vol. 22. P.2025-2029.
18. Garfin S.R., Herkowitz H.N., Mirkovic S. Spinal stenosis. Instr. Course Lect. 2000. Vol. 49. P. 361-374.

19. Glassman S.D., Bridwell K., Dimar J.R., et al. The impact of positive sagittal balance in adult spinal deformity. *Spine*. 2005. Vol. 30. P. 2024–2049.
20. Hansraj K.K., O'Leary P.F., Cammisa F.P., et al. Decompression, fusion, and instrumentation surgery for complex lumbar spinal stenosis. *Clin. Orthop.* 2001. Vol. 384. P.18–25.
21. Harding I.J., Charosky S., Vialle R., Chopin D.H. Lumbar disc degeneration bellow a long arthrodesis (performed for scoliosis in adults) to L4 or L5 // *Eur. Spine J.* 2008. Vol. 17(2). P. 250-254.
22. Jackson RP, Simmons EH, Stripinis D. Coronal and sagittal plane spinal deformities correlating with back pain and pulmonary function in adult idiopathic scoliosis. *Spine*. 1989. Vol. 14. P. 1391–1397.
23. Jong H., Kyu K., Wang L. Complications and outcomes of surgery for degenerative lumbar deformity in elderly patients // *Orthopedic Research and Reviews*. 2014. Vol. 6. P. 11–15.
24. Kim Y.J., Bridwell K.H. et al. Pseudarthrosis in long adult spinal deformity instrumentation and fusion to the sacrum: prevalence and risk factor analysis of 144 cases. *Spine*. 2006. Vol. 31(20). P. 2329-2336.
25. Kim Y.J., Bridwell K.H., Lenke L.G., Cho K.J., Edwards C.C., II, Rinella A.S. Pseudarthrosis in adult spinal deformity following multisegmental instrumentation and arthrodesis. *J. Bone Joint Surg. Am.* 2006. Vol. 88. P. 721-728.
26. Kobayashi T., Atsuta Y., Takemitsu M., et al. A prospective study of de novo scoliosis in a community based cohort. *Spine*. 2006. Vol. 3. P. 178–182.
27. Kostuik J. *Adult scoliosis: The lumbar spine*, 2nd ed. Vol. 2nd. Philadelphia: Lippincott-Raven. 1997. P.733–775.
28. Krismar M, Sterzinger W, Haid C, et al. Axial rotation measurement of scoliotic vertebrae by means of computed tomography scans. *Spine*. 1996. Vol. 21. P. 576–581.
29. Lafage V., Schwab F., Patel A. et al. Pelvic tilt and truncal inclination: two key radiographic parameters in the setting of adults with spinal deformity. *Spine*. 2009. Vol. 34. P. E599–606.
30. Li Fang-Cai, Chen Qi-Xin, Chen Wei-Shan, Chen Gang Correlation between sagittal spinal and pelvic parameters in degenerative lumbar scoliosis. *Chin. J. Orthop.* 2013. Vol. 33. Issue (9). P. 928-934. DOI: 10.3760/cma.j.issn.0253-2352.2013.09.009.
31. Lippman C.R., Spence S.A., Youssef S., Cahill D.W. Correction of Adult Scoliosis Via a Posterior-Only Approach. *Neurosurgery Focus*. 2003. Vol. 14(1). P.1-11.
32. Liu H., Ishihara H., Kanamori M., et al. Characteristics of nerve root compression caused by degenerative lumbar spinal stenosis with scoliosis. *Spine J.* 2003. Vol.3. P. 524–529.
33. Murata Y., Takahashi K., Hanaoka E., et al. Changes in scoliotic curvature and lordotic angle during the early phase of degenerative lumbar scoliosis. *Spine*. 2002. Vol. 27. P. 2268–2273.
34. Nash C.L., Moe J.H. A study of vertebral rotation. *J. Bone Joint. Surg. Am.* 1969. Vol. 51. P. 223–229.
35. Negrini A., Parzini S., Negrini M., Romano M., Atanasio S., Zaina F., Negrini S. Adult scoliosis can be reduced through specific SEAS exercises: a case report. *Scoliosis*. 2008. Vol. 3. P.20. doi:10.1186/1748-7161-3-20/
36. Oldridge N.B., Yuan Z., Stoll J.E., Rimm A.R. Lumbar spine surgery and mortality among Medicare beneficiaries. *Am. J. Public Health*. 1994. Vol. 84. P. 1292–1298.
37. Ozer A.F., Kaner T., Senol M. Adult Deformity. *Turkish Neurosurgery*. 2014. Vol. 24, Supplement: 1, P. 53-61.
38. Park H.J., Lee P.E., Lee D.K., Park H.K. Postoperative complications in patients over 65 years of age with lumbar spinal stenosis and its influencing factors. *J. Korean Spine Surg.* 2006. Vol. 13. P. 114–119.
39. Perdriolle R, Vidal J. A study of scoliotic curve. The importance of extension and vertebral rotation (author's transl). *Rev. Chir. Orthop. Reparatrice Appar. Mot.* 1981. Vol. 67. P. 25–34.
40. Perennou D., Marcelli C., Herisson C., Simon L. Adult lumbar scoliosis. Epidemiologic aspects in a low-back pain population. *Spine*. 1994. Vol.19. P. 123–128.
41. Ploumis A. Transfledt E.E., Denis F. Degenerative lumbar scoliosis associated with spinal stenosis. *The Spine Journal*. 2007. Vol. 7. P. 428–436.
42. Pritchett J.W., Bortel D.T. Degenerative symptomatic lumbar scoliosis. *Spine*. 1993. Vol.18. P. 700–703.
43. Robin G.C., Span Y., Steinberg R., et al. Scoliosis in the elderly: a follow-up study. *Spine*. 1982. Vol. 7. P. 355–359.
44. Schwab F., Dubey A., Gamez L., et al. Adult scoliosis: prevalence, SF-36, and nutritional parameters in an elderly volunteer population. *Spine*. 2005. Vol. 30. P. 1082–1085.
45. Schwab F.J., Smith V.A., Biserni M., et al. Adult scoliosis: a quantitative radiographic and clinical analysis. *Spine*. 2002. Vol. 27. P. 387–392.
46. Schwab F., Ungar B., Blondel B., et al. Scoliosis Research Society-Schwab Adult Spinal Deformity Classification: a validation study. *Spine*. 2012. Vol. 37. P.1077–1082.
47. Schwender J.D., Denis F. Coronal plane imbalance in adolescent idiopathic scoliosis with left lumbar curves exceeding 40 degrees: the role of the lumbosacral hemicurve. *Spine*. 2000. Vol. 25. P. 2358–2363.
48. Shapiro G.S., Taira G., Boachie-Adjei O. Results of surgical treatment of adult idiopathic scoliosis with low back pain and spinal stenosis: a study long-term clinical and radiographic outcomes. *Spine*. 2003. Vol. 28. P. 358–363.
49. Sengupta D.K., Herkowitz H.N. Lumbar spinal stenosis. Treatment strategies and indications for surgery. *Orthop. Clin. North. Am.* 2003. Vol. 34. P. 281–295.
50. Silva F.E., Bridwell K.H., Lenke L.G. Thoracic Smith-Petersen osteotomy versus pedicle subtraction osteotomy for posteriorly treatment of thoracic kyphosis. In: Mummaneni P.V., Lenke L.G., Haid R.W. Jr. *Spinal Deformity. A guide to surgical planning and management*. St. Louis: Quality Medical Publishing. 2008. p. 409–428.
51. Simmons E.D. Surgical treatment of patients with lumbar spinal stenosis with associated scoliosis. *Clin. Orthop.* 2001. Vol. 384. P. 45–53.
52. Simmons E.D., Simmons E.H. Spinal stenosis with scoliosis. *Spine*. 1992. Vol. 17(6 Suppl). P. S117–120.
53. Smith M.W., Annis P., Lawrence B.D., Daubs M.D., Brodke D.S. Early Proximal Junctional Failure in Patients with Preoperative Sagittal Imbalance. *Evid. Based Spine Care J.* 2013. Vol. 4. P.163–164. сайт
54. Trammell T.R., Schroeder R.D., Reed D.B. Rotatoryolisthesis in idiopathic scoliosis. *Spine*. 1988. Vol.13. P. 1378–1382.
55. Youssef J. A., Orndorff D. O., Patty C. A., Scott M. A., Price H. L., Hamlin L. F., Williams T. L., Uribe J. S., Deviren V. Current Status of Adult Spinal Deformity. *Global Spine J.* 2013. Vol. 3. P. 51–62. Только задний
56. Vanderpool D.W., James J.I., Wynne-Davies R. Scoliosis in the elderly. *J. Bone Joint Surg. Am.* 1969. Vol. 51. P. 446–455.
57. Veldhuizen A.G., Scholten P.J. Kinematics of the scoliotic spine as related to the normal spine. *Spine*. 1987. Vol. 12. P. 852–858.
58. Weinstein S.L., Ponseti I.V. Curve progression in idiopathic scoliosis. *J. Bone Joint. Surg. Am.* 1983. Vol. 65. P. 447–455.
59. Weiss H-R., Bess S., Wong M.S., Patel V., Goodall D., Burger E. Adolescent idiopathic scoliosis – to operate or not? A debate article. *Patient Safety in Surgery*. 2008. Vol. 2. P. 25. <http://www.psjournal.com/content/2/1/25>.
60. Winter R.B., Lonstein J.E., Denis F. Pain patterns in adult scoliosis. *Orthop. Clin. North Am.* 1988. Vol. 19. P. 339–345.
61. Woon C., Moore D. Adult Spinal Deformity // <http://www.orthobullets.com/user/3106>

REFERENCES

1. Aktual'nye voprosy lecheniya degenerativnogo skolioza na sovremennom etape (obzor zarubezhnoi literatury) [Relevant problems of degenerative scoliosis treatment at present (a review of foreign literature)] // D.A. Mikhailov, D.A. Ptshnikov, V.D. Usikov, S.V. Masevnin, Khao Men // *Travmatol. Ortop. Rossii*. 2014. N 4. S. 117-124.
2. Radchenko V.A., Mezentsev A.A., Barkov A.A. Retrospektivnyi analiz khirurgicheskogo lecheniya degenerativnogo skolioza [A retrospective analysis of degenerative scoliosis surgical treatment] // *Travma*. 2011. T. 12, N 1. Available at: <http://www.mif-ua.com/archive/issue-17206/>
3. Aebi M. The adult scoliosis // *Eur. Spine J.* 2005. Vol. 14. P. 925-948. DOI 10.1007/s00586-005-1053-9.
4. Adjacent segment stenosis after lumbar fusion requiring second operation / H. Aiki, O. Ohwada, H. Kobayashi, M. Hayakawa, S. Kawaguchi, T. Takebayashi,

- T. Yamashita // *J. Orthop. Sci.* 2005. Vol. 10, No 5. P. 490-495.
5. Lumbar spinal stenosis. Clinical and radiologic features / T. Amundsen, H. Weber, F. Lilleås, H.J. Nordal, M. Abdelnoor, B. Magnaes // *Spine (Phila Pa 1976)*. 1995. Vol. 20, No 10. P. 1178-1186.
 6. Lumbar spinal stenosis: conservative or surgical management?: A prospective 10-year study / T. Amundsen, H. Weber, H.J. Nordal, B. Magnaes, M. Abdelnoor, F. Lilleås // *Spine (Phila Pa 1976)*. 2000. Vol. 25, No 11. P. 1424-1435.
 7. Benoist M. Natural history of the aging spine // *Eur. Spine J.* 2003. Vol. 12, Suppl. 2. P. S86-S89.
 8. Classifications for adult spinal deformity and use of the scoliosis research Society-Schwab Adult Spinal Deformity Classification / S. Bess, F. Schwab, V. Lafage, C.I. Shaffrey, C.P. Ames // *Neurosurg. Clin. N. Am.* 2013. Vol. 24, No 2. P.185-193.
 9. Bridwell K.H., Edwards C.C. 2nd, L.G. Lenke. The pros and cons to saving the L5-S1 motion segment in a long scoliosis fusion construct // *Spine (Phila Pa 1976)*. 2003. Vol. 28, No 20. P. S234-S242.
 10. Brown K.M., Ludwig S.C., Gelb D.E. Radiographic predictors of outcome after long fusion to L5 in adult scoliosis // *J. Spinal Disord. Tech.* 2004. Vol. 17, No 5. P. 358-366.
 11. Arthrodesis to L5 versus S1 in long instrumentation and fusion for degenerative lumbar scoliosis / K.J. Cho, S.I. Suk, S.R. Park, J.H. Kim, S.W. Choi, Y.H. Yoon, M.H. Won // *Eur. Spine J.* 2009. Vol. 18, No 4. P. 531-537.
 12. DeWald C.J., Stanley T. Instrumentation-related complications of multilevel fusions for adult spinal deformity patients over age 65: surgical considerations and treatment options in patients with poor bone quality // *Spine (Phila Pa 1976)*. 2006. Vol. 31, 19 Suppl. P. S144-S151.
 13. Duval-Beaupère G., Schmidt C., Cosson P. A Barycentremetric study of the sagittal shape of spine and pelvis: the conditions required for an economic standing position // *Ann. Biomed. Eng.* 1992. Vol. 20, No 4. P. 451-462.
 14. Outcome and complications of long fusions to the sacrum in adult spine deformity: Luque-Galveston, combined iliac and sacral screws, and sacral fixation / A. Emami, V. Deviren, S. Berven, J.A. Smith, S.S. Hu, D.S. Bradford // *Spine (Phila Pa 1976)*. 2002. Vol. 27, No 7. P. 776-786.
 15. Epstein J.A., Epstein B.S., Jones M.D. Symptomatic lumbar scoliosis with degenerative changes in the elderly // *Spine (Phila Pa 1976)*. 1979. Vol. 4, No 6. P. 542-547.
 16. Farfan H.F. The pathological anatomy of degenerative spondylolisthesis. A cadaver study // *Spine (Phila Pa 1976)*. 1980. Vol. 5, No 5. P. 412-418.
 17. Associations between spinal deformity and outcomes after decompression for spinal stenosis // D.D. Frazier, S.J. Lipson, A.H. Fossel, J.N. Katz // *Spine (Phila Pa 1976)*. 1997. Vol. 22, No 17. P.2025-2029.
 18. Garfin S.R., Rauschnig W. Spinal stenosis // *Instr. Course Lect.* 2001. Vol. 50. P. 145-152.
 19. The impact of positive sagittal balance in adult spinal deformity / S.D. Glassman, K. Bridwell, J.R. Dimar, W. Horton, S. Berven, F. Schwab // *Spine (Phila Pa 1976)*. 2005. Vol. 30, No 18. P. 2024-2049.
 20. Decompression, fusion, and instrumentation surgery for complex lumbar spinal stenosis / K.K. Hansraj, P.F. O'Leary, F.P. Cammisia Jr, J.C. Hall, C.I. Fras, M.S. Cohen, F.J. Dorey // *Clin. Orthop. Relat. Res.* 2001. No 384. P.18-25.
 21. Lumbar disc degeneration below a long arthrodesis (performed for scoliosis in adults) to L4 or L5 // *Eur. Spine J.* 2008. Vol. 17, No 2. P. 250-254.
 22. Jackson R.P., Simmons E.H., Stripinis D. Coronal and sagittal plane spinal deformities correlating with back pain and pulmonary function in adult idiopathic scoliosis // *Spine (Phila Pa 1976)*. 1989. Vol. 14, No 12. P. 1391-1397.
 23. Jong H., Kyu K., Wang L. Complications and outcomes of surgery for degenerative lumbar deformity in elderly patients // *Orthop. Res. Rev.* 2014. Vol. 6. P. 11-15.
 24. Pseudarthrosis in long adult spinal deformity instrumentation and fusion to the sacrum: prevalence and risk factor analysis of 144 cases / Y.J. Kim, K.H. Bridwell, L.G. Lenke, S. Rhim, G. Cheh // *Spine (Phila Pa 1976)*. 2006. Vol. 31, No 20. P. 2329-2336.
 25. Pseudarthrosis in adult spinal deformity following multisegmental instrumentation and arthrodesis / Y.J. Kim, K.H. Bridwell, L.G. Lenke, K.J. Cho, C.C. Edwards 2nd, A.S. Rinella // *J. Bone Joint Surg. Am.* 2006. Vol. 88, No 4. P. 721-728.
 26. A prospective study of de novo scoliosis in a community based cohort / T. Kobayashi, Y. Atsuta, M. Takemitsu, T. Matsuno, N. Takeda // *Spine (Phila Pa 1976)*. 2006. Vol. 31, No 2. P. 178-182.
 27. Kostuik J. Adult scoliosis: The lumbar spine. 2nd ed. Vol. 2. Philadelphia: Lippincott-Raven, 1997. P. 733-775.
 28. Axial rotation measurement of scoliotic vertebrae by means of computed tomography scans / M. Krismser, W. Sterzinger, C. Haid, B. Frischhut, R. Bauer // *Spine (Phila Pa 1976)*. 1996. Vol. 21, No 5. P. 576-581.
 29. Pelvic tilt and truncal inclination: two key radiographic parameters in the setting of adults with spinal deformity / V. Lafage, F. Schwab, A. Patel, N. Hawkinson, J.P. Farcy // *Spine (Phila Pa 1976)*. 2009. Vol. 34, No 17. P. E599-E606.
 30. Correlation between sagittal spinal and pelvic parameters in degenerative lumbar scoliosis / F.-C. Li, Q.-X. Chen, W.-Sh. Chen, G. Chen // *Chin. J. Orthop.* 2013. Vol. 33, Issue 9. P. 928-934. DOI: 10.3760/cma.j.issn.0253-2352.2013.09.009.
 31. Correction of adult scoliosis via a posterior-only approach / C.R. Lippman, C.A. Spence, A.S. Youssef, D.W. Cahill // *Neurosurg. Focus.* 2003. Vol. 14, No 1. P. e5.
 32. Characteristics of nerve root compression caused by degenerative lumbar spinal stenosis with scoliosis / H. Liu, H. Ishihara, M. Kanamori, Y. Kawaguchi, K. Ohmori, T. Kimura // *Spine J.* 2003. Vol. 3, No 6. P. 524-529.
 33. Changes in scoliotic curvature and lordotic angle during the early phase of degenerative lumbar scoliosis / Y. Murata, K. Takahashi, E. Hanaoka, T. Utsumi, M. Yamagata, H. Moriya // *Spine (Phila Pa 1976)*. 2002. Vol. 27, No 20. P. 2268-2273.
 34. Nash C.L., Moe J.H. A study of vertebral rotation // *J. Bone Joint. Surg. Am.* 1969. Vol. 51, No 2. P. 223-229.
 35. Adult scoliosis can be reduced through specific SEAS exercises: a case report / A. Negrini, S. Parzini, M.G. Negrini, M. Romano, S. Atanasio, F. Zaina, S. Negrini // *Scoliosis.* 2008. Vol. 3. P. 20. doi:10.1186/1748-7161-3-20
 36. Lumbar spine surgery and mortality among Medicare beneficiaries / N.B. Oldridge, Z. Yuan, J.E. Stoll, A.R. Rimm // *Am. J. Public Health.* 1994. Vol. 84, No 8. P. 1292-1298.
 37. Ozer A.F., Kaner T., Senol M. Adult Deformity // *Turk. Neurosurg.* 2014. Vol. 24, Suppl. 1. P. 53-61.
 38. Postoperative complications in patients over 65 years of age with lumbar spinal stenosis and its influencing factors / H.J. Park, P.E. Lee, D.K. Lee, H.K. Park // *J. Korean Spine Surg.* 2006. Vol. 13. P. 114-119.
 39. Perdriolle R., Vidal J. A study of scoliotic curve. The importance of extension and vertebral rotation // *Rev. Chir. Orthop. Reparatrice Appar. Mot.* 1981. Vol. 67, No 1. P. 25-34.
 40. Adult lumbar scoliosis. Epidemiologic aspects in a low-back pain population / D. Pérennou, C. Marcelli, C. Hérisson, L. Simon // *Spine (Phila Pa 1976)*. 1994. Vol. 19, No 2. P. 123-128.
 41. Ploumis A., Transfeldt E.E., Denis F. Degenerative lumbar scoliosis associated with spinal stenosis // *Spine J.* 2007. Vol. 7, No 4. P. 428-436.
 42. Pritchett J.W., Bortel D.T. Degenerative symptomatic lumbar scoliosis // *Spine (Phila Pa 1976)*. 1993. Vol.18, No 6. P. 700-703.
 43. Scoliosis in the elderly: a follow-up study / G.C. Robin, Y. Span, R. Steinberg, M. Makin, J. Menczel // *Spine (Phila Pa 1976)*. 1982. Vol. 7, No 4. P. 355-359.
 44. Adult scoliosis: prevalence, SF-36, and nutritional parameters in an elderly volunteer population / F. Schwab, A. Dubey, L. Gamez, A.B. El Fegoun, K. Hwang, M. Pagala, J.P. Farcy // *Spine (Phila Pa 1976)*. 2005. Vol. 30, No 9. P. 1082-1085.
 45. Adult scoliosis: a quantitative radiographic and clinical analysis / F.J. Schwab, V.A. Smith, M. Biserni, L. Gamez, J.P. Farcy, M. Pagala // *Spine (Phila Pa 1976)*. 2002. Vol. 27, No 4. P. 387-392.
 46. Scoliosis Research Society-Schwab adult spinal deformity classification: a validation study / F. Schwab, B. Ungar, B. Blondel, J. Buchowski, J. Coe, D. Deleinin, C. DeWald, H. Mehdian, C. Shaffrey, C. Tribus, V. Lafage // *Spine (Phila Pa 1976)*. 2012. Vol. 37, No 12. P.1077-1082.
 47. Schwender J.D., Denis F. Coronal plane imbalance in adolescent idiopathic scoliosis with left lumbar curves exceeding 40 degrees: the role of the lumbosacral hemicurve // *Spine (Phila Pa 1976)*. 2000. Vol. 25, Np 18. P. 2358-2363.
 48. Shapiro G.S., Taira G., Boachie-Adjei O. Results of surgical treatment of adult idiopathic scoliosis with low back pain and spinal stenosis: a study long-term clinical and radiographic outcomes // *Spine (Phila Pa 1976)*. 2003. Vol. 28, No 4. P. 358-363.
 49. Sengupta D.K., Herkowitz H.N. Lumbar spinal stenosis. Treatment strategies and indications for surgery // *Orthop. Clin. North. Am.* 2003. Vol. 34, No 2.

P. 281-295.

50. Silva F.E., Bridwell K.H., Lenke L.G. Thoracic Smith-Petersen osteotomy versus pedicle subtraction osteotomy for posterior-only treatment of thoracic kyphosis. In: *Spinal Deformity: A guide to surgical planning and management* / Eds. P.V. Mummaneni, L.G. Lenke, R.W. Haid Jr. St. Louis: Quality Medical Publishing, 2008. P. 409-428.
51. Simmons E.D. Surgical treatment of patients with lumbar spinal stenosis with associated scoliosis // *Clin. Orthop. Relat. Res.* 2001. No 384. P. 45-53.
52. Simmons E.D. Jr, Simmons E.H. Spinal stenosis with scoliosis // *Spine (Phila Pa 1976)*. 1992. Vol. 17. 6 Suppl. P. S117-S120.
53. Early proximal junctional failure in patients with preoperative sagittal imbalance / M.W. Smith, P. Annis, B.D. Lawrence, M.D. Daubs, D.S. Brodke // *Evid. Based Spine Care J.* 2013. Vol. 4, No 2. P. 163-164.
54. Trammell T.R., Schroeder R.D., Reed D.B. Rotatoryolisthesis in idiopathic scoliosis // *Spine (Phila Pa 1976)*. 1988. Vol.13, No 12. P. 1378-1382.
55. Current status of adult spinal deformity / J.A. Youssef, D.O. Orndorff, C.A. Patty, M.A. Scott, H.L. Price, L.F. Hamlin, T.L. Williams, J.S. Uribe, V. Deviren // *Global Spine J.* 2013. Vol. 3, No 1. P. 51-62.
56. Vanderpool D.W., James J.I., Wynne-Davies R. Scoliosis in the elderly // *J. Bone Joint Surg. Am.* 1969. Vol. 51, No 3. P. 446-455.
57. Veldhuizen A.G., Scholten P.J. Kinematics of the scoliotic spine as related to the normal spine // *Spine (Phila Pa 1976)*. 1987. Vol. 12, No 9. P. 852-858.
58. Weinstein S.L., Ponseti I.V. Curve progression in idiopathic scoliosis // *J. Bone Joint. Surg. Am.* 1983. Vol. 65, No 4. P. 447-455.
59. Adolescent idiopathic scoliosis – to operate or not? A debate article / H.R. Weiss, S. Bess, M.S. Wong, V. Patel, D. Goodall, E. Burger // *Patient Saf. Surg.* 2008. Vol. 2, No 1. P. 25.
60. Winter R.B., Lonstein J.E., Denis F. Pain patterns in adult scoliosis // *Orthop. Clin. North Am.* 1988. Vol. 19, No 2. P. 339-345.
61. Woon C., Moore D. Adult Spinal Deformity. Available at: <http://www.orthobullets.com/user/3106/>

Рукопись поступила 30.01.2015.

Сведения об авторе:

Прудникова Оксана Германовна – ФГБУ «РНЦ «ВТО» им. акад. Г.А. Илизарова» Минздрава России, старший научный сотрудник научной клинико-экспериментальной лаборатории патологии осевого скелета и нейрохирургии, д. м. н.; e-mail: pog6070@gmail.com.

Information about the author:

Prudnikova Oksana Germanovna – FSBI «RISC RTO» of the RF Ministry of Health, Scientific Clinical-and-experimental Laboratory of Axial Skeletal Pathology and Neurosurgery, a senior researcher, Doctor of Medical Sciences; e-mail: pog6070@gmail.com.