

Вывих надколенника, развившийся при переломе бедренной кости

В.И. Шевцов, П.П. Буравцов

The patellar dislocation developed for femoral fracture

V.I. Shevtsov, P.P. Buravtsov

Федеральное государственное учреждение «Российский научный центр "Восстановительная травматология и ортопедия" им. академика Г. А. Илизарова» Минздравсоцразвития РФ, г. Курган (директор — доктор медицинских наук А.В. Губин)

Рассматриваются вопросы диагностики и лечения вывиха надколенника посттравматической этиологии, впервые выявленного после сращения перелома бедренной кости. Наблюдали семь пациентов с вывихом надколенника легкой степени после лечения перелома бедренной кости. Сформировавшийся постоянный вывих надколенника и разгибательную контрактуру коленного сустава устраняли рассечением наружной поддерживающей связки надколенника, фиброзной капсулы и мобилизацией четырехглавой мышцы из спаек. Рецидивирующий вывих надколенника при амплитуде движений в коленном суставе не менее 90° устраняли рассечением фиброзной капсулы, наружной поддерживающей связки надколенника и укреплением этих структур с его внутренней стороны. Одновременно по показаниям осуществляли устранение деформаций дистальной трети бедренной кости и моделировали деформированные надколенники.

Ключевые слова: перелом бедренной кости, коленный сустав, вывих надколенника, диагностика, оперативное лечение.

The work deals with the problems of diagnostics and treatment of the patellar dislocation of posttraumatic etiology, which has been revealed for the first time after femoral fracture healing. Seven patients with patellar dislocation of slight degree after femoral fracture treatment were observed. Both the persistent patellar dislocation formed and the knee extension contracture were eliminated by cutting the patellar external supporting ligament, fibrous capsule and by quadriceps mobilization from adhesions. Patellar recurrent dislocation with the knee range of motions not less than 90° was eliminated by cutting the fibrous capsule, the patellar external supporting ligament and by strengthening those structures from the patella inside. Both the correction of femoral distal third deformities and deformed patellar modeling were performed simultaneously if indicated.

Keywords: femoral fracture, the knee (joint), patellar dislocation, diagnostics, surgical treatment.

ВВЕДЕНИЕ

В настоящее время вывих надколенника считается одним из проявлений диспластического развития опорно-двигательной системы. Аномалии строения в сочетании с соответствующим нарушением биомеханики коленного сустава приводят к разрушениям элементов сустава, в первую очередь – суставного хряща. Разрушение хряща, в свою очередь, становится пусковым механизмом реакции организма в виде дистрофического процесса, конечной стадией которого является диспластический гонартроз [3, 6]. Вывих надколенника может быть врожденным или приобретенным, например, посттравматическим. По данным некоторых авторов, вывих надколенника составляет 0,3-11,8 % от всех травматических вывихов [5]. По заключению многих исследователей, аномалия сочлененных костей является одной из реальных причин развития остеоартроза. Применительно к патологии коленного сустава об этом судят обычно только при наличии таких врожденных деформаций, как genu vara et valga. Сведения о дисплазии коленных суставов меньшей степени весьма

скудны. Но при целенаправленном рентгенологическом исследовании признаки «скрытой» дисплазии костей коленных суставов были выявлены в 76,9 % случаев [1]. Травма, как правило, незначительная по мнению большинства авторов, является лишь пусковым механизмом для возникновения вывиха надколенника на фоне имеющихся диспластических изменений в коленном суставе [4]. Но встречаются вывихи надколенника и при тяжелых повреждениях опорно-двигательной системы, в частности при переломах бедренной кости. В литературе упоминаний о вывихах надколенника при этих травмах мы не нашли. Из-за тяжести повреждений бедренной кости вывихи надколенника часто остаются вне поля зрения травматологов и начинают проявляться при восстановлении движений в коленном суставе после консервативной разработки или при оперативном устранении стойких контрактур [2].

Наша цель – поделиться наблюдениями при лечении вывиха надколенника, развившегося после перелома бедренной кости.

МАТЕРИАЛ И МЕТОДЫ

Мы наблюдали семь пациентов мужского пола с вывихом надколенника, развившимся при переломе бедренной кости. У шести больных перелом произошел при дорожно-транспортном происшествии, а у одного – при падении с высоты около трех метров. Давность от момента сращения перелома бедренной кости до обращения в нашу клинику составляла от двух до девяти лет. У двух пациентов перелом бедренной кости был в дистальной трети с повреждением наружного мыщелка и переломом надколенника и у пяти – в средней и проксимальной трети. До обращения к нам пациенты были оперированы с применением накостного и чрескостного остеосинтеза, двое из них – многократно. Со слов пациентов, диагноз «вывих надколенника» после травмы не был установлен, соответственно и лечение вывиха не проводили. Возраст больных варьировал от 18 до 49 лет. У двух больных был рецидивирующий вывих. Сгибание в коленном суставе в одном случае было до 90°, в другом – до 45°. У пяти пациентов был постоянный вывих с сопутствующей разгибательной контрактурой коленного сустава. Только два пациента обратились к нам с жалобами на периодические смещения надколенника кнаружи при ходьбе, а остальные – на ограничение сгибания в коленном суставе. О том, что у них имеется вывих надколенника, они узнали после обследования в нашей клинике. Для диагностики мы применяли клинический, рентгенологический методы и компьютерную томографию. Рентгенограммы выполняли на рентгеновском диагностическом стационарном аппарате Neo-diagnomax, томограммы – на компьютерном томографе Somatom AR HP фирмы Siemens. На рентгенограммах определяли положение надколенника по отношению к наружному мыщелку бедренной кости, на томограммах – угол латерализации связки надколенника, величину ее

латерального смещения и угол раскрытия блока бедренной кости.

При поступлении на лечение у больных с рецидивирующим вывихом надколенника сгибание в коленном суставе в одном случае было до 45°, во втором – до 90°. У больных с постоянным вывихом – до 170-140°, а разгибание – до 180°. У одного пациента с рецидивирующим вывихом надколенника была вальгусная деформация 165° и рекурвация 15° на уровне дистальной трети бедренной кости. В средней и дистальной трети бедренной кости у пациентов имелись послеоперационные малоподвижные рубцы. У больных с постоянным вывихом передача сокращений четырехглавой мышцы на надколенник была ослаблена. Надколенники были тугоподвижны. Атрофия мягких тканей бедра в средней трети была от двух до четырех сантиметров. При рентгенологическом обследовании во всех случаях надколенники были смещены кнаружи, располагались на передней поверхности наружного мыщелка бедренной кости (рис. 1). Два из них были деформированы и не конгруэнтны блоку бедренной кости. Конгруэнтность их была восстановлена во время операции (рис. 2). При исследовании пациентов на компьютерном томографе выявили, что угол раскрытия блока бедра был равен у одного пациента 130°, а у остальных шести – 150-155°, что свидетельствовало о скрытых и клинически до травмы не проявлявшихся диспластических изменениях. Угол латерализации связки надколенника был от 9 до 11°. Величина латерального смещения связки надколенника была от пяти до семи миллиметров. Результаты исследований были характерны для вывиха легкой степени тяжести, для устранения которого применяются миофасциопластические операции без перемещения связки надколенника медиально.

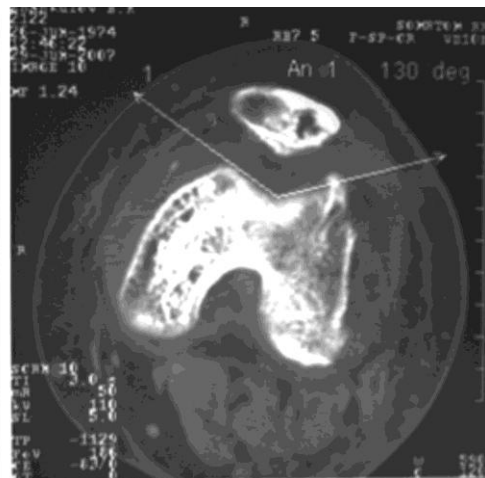
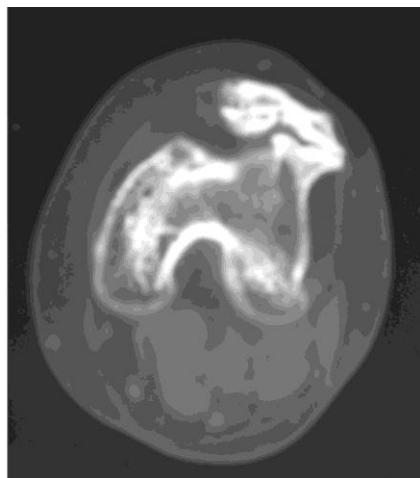
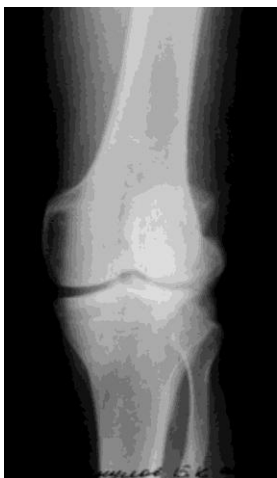

Рис. 1. Рентгенограмма коленного сустава больного в прямой проекции до операции

Рис. 2. Томограммы больного: а – до лечения; б – после лечения

Пяти больным с постоянным вывихом надколенника и сопутствующей разгибательной контрактурой коленного сустава было произведено устранение вывиха и одновременно контрактуры. Для этого через доступ длиной до десяти сантиметров, произведенный по наружному краю надколенника, продольно рассекали наружную поддерживающую связку надколенника и фиброзную капсулу бедренно-надколенникового сустава. Надколенник выделяли из рубцовых спаек с окружающими его тканями и устанавливали в нормальное анатомическое положение. При этом внутренняя его часть отклонялась кпереди и не прилегала к суставной поверхности блока бедренной кости. После отделения сухожилий наружной широкой и прямой мышц от широкой фасции и их брюшек от подлежащих тканей происходило восстановление равновесия усилий, воздействующих на наружный и внутренний края надколенника, и он занимал нормальное положение. У двух пациентов с деформированными в результате переломов надколенниками адаптировали их краевой резекцией до конгруэнтности с блоком бедренной кости. Редрессирующими движениями осуществляли сгибание в коленном суставе, при этом спайки, мешающие сгибанию, рассекали. Во всех случаях промежуточная мышца была рубцово перерождена, препятствовала сгибанию, поэтому мы производили ее час-

тичное иссечение. В зависимости от состояния мягких тканей бедра и конгруэнтности суставных поверхностей коленного сустава достигали сгибания до 110-100°. Надколенник при этом перемещался по средней линии. В положении сгибания делали рентгеновский снимок в боковой проекции для контроля положения надколенника и состояния суставных поверхностей коленного сустава. После операции производили фиксацию коленного сустава на три-четыре дня задней гипсовой лонгетой.

Пациенту с рецидивирующим вывихом надколенника легкой степени без сопутствующих деформаций произвели его устранение рассечением фиброзной капсулы и наружной поддерживающей связки надколенника и укреплением этих структур с внутренней стороны надколенника дублированием выкроенных из них лоскутов. Коленный сустав фиксировали в течение четырех дней задней гипсовой лонгетой. Больному с рецидивирующим вывихом надколенника, сопутствующей вальгусной деформацией и рекурвацией дистальной трети бедренной кости вывих устранили аналогичным оперативным вмешательством, но одновременно выполнили надмышечковую остеотомию с одномоментной коррекцией деформаций. Фиксацию фрагментов бедренной кости осуществили аппаратом Илизарова в течение 63 дней.

РЕЗУЛЬТАТЫ И ОБСУЖДЕНИЕ

В послеоперационном периоде обращали особое внимание на раннюю активизацию пациентов. Ходить с костылями с постепенной возрастающей нагрузкой они начинали на вторые сутки с переходом к ходьбе без дополнительных средств опоры при достижении угла сгибания в коленном суставе не менее 100-110°, во избежание падений и травмирования его связочного аппарата. Разрабатывать коленный сустав больные начинали на третьи-четвертые сутки на тренажерах в зале лечебной физкультуры и индивидуально с инструктором ЛФК. В процессе лечения больные получали курс массажа бедра и электростимуляции четырехглавой мышцы. Швы снимали не ранее, чем через 20 дней после операции, так как во время разработки коленного сустава ткани в проекции послеоперационной раны подвергались нагрузке на растяжение и была вероятность расхождения ее краев при раннем снятии швов. Перед выпиской у пациента, которому одновременно с устранением рецидивирующего вывиха надколенника устранили вальгусно-рекурвационную деформацию дистальной трети бедренной кости, сгибание в коленном суставе достигало до 140°, а у остальных – до 100-110°, разгибание активно – до 170° с мышечной силой 3-4 балла, а пассивно – до 180°.

Угол латерализации связки надколенника был 3-4°. Надколенник перемещался по средней линии. В стационаре пациенты находились от 65 до 81 дня, в среднем 72±5,5 дня. Время нахождения было обусловлено занятиями по разработке коленного сустава, за исключением пациента, которому произвели надмышечковую остеотомию. Пациентов после устранения вывиха и разгибательной контрактуры коленного сустава можно выписывать и раньше с рекомендациями продолжать разработку сустава по месту жительства. Во всех случаях получили хорошие функциональные результаты (рис. 3). Улучшили амплитуду движений в коленном суставе и устранили вывих надколенника (рис. 4).

Анализируя результаты этих наблюдений, следует отметить, что у шести из семи пациентов имелись диспластические изменения блока бедренной кости, которые являлись предпосылкой к возможному вывиху надколенника, что не противоречит данным литературы. При поступлении больных в лечебные учреждения все внимание естественно уделялось перелому бедренной кости. А вывих надколенника легкой степени иногда оставался незамеченным. В этом случае после сращения перелома бедренной кости при восстановлении движений в коленном суставе надко-

ленник периодически смещался кнаружи. Вывих становился рецидивирующим. При отсутствии должной разработки коленного сустава в процессе лечения перелома бедренной кости надколенник фиксируется рубцами в порочном положении, и вывих надколенника становится постоянным. При смещении надколенника кнаружи основная нагрузка приходится на латеральную фасетку надколенника с перегрузкой ее и разрушением суставного хряща, что приводит к остеоартрозу бедренно-надколенникового сустава, а затем и к гонартрозу. Вывих надколенника тяжелой степени при последствиях перелома бедренной кости нам не встретился. Видимо, если вывих тяжелой степени и встречается при такой травме, то его выявляют и вправляют в первые дни после поступления в лечебное учреждение. Для своевременного выявления вывиха надколенника при переломе бедренной кости и предупреждения развития в последующем остеоартроза необходимо тщательное обследование с применением целенаправленной рентгенографии коленного сустава в прямой проекции, на которой будет видно расположение над-

коленника. Выявленный вывих нужно обязательно устранить для предупреждения дальнейшего разрушения гиалинового хряща и замедления развития остеоартроза. Для выбора метода лечения желательно сделать компьютерную томограмму коленного сустава. При устранении постоянного вывиха надколенника легкой степени в сочетании с разгибательной контрактурой коленного сустава эффективно применение рассечения наружной поддерживающей связки надколенника и фиброзной капсулы сустава и отделение сухожилий наружной широкой и прямой мышц и их брюшек от широкой фасции бедра и подлежащих тканей.

Пациентам с рецидивирующим вывихом надколенника легкой степени с хорошей функцией коленного сустава для устранения вывиха достаточно рассечения фиброзной капсулы и наружной поддерживающей связки надколенника и укрепления этих структур с его внутренней стороны. При имеющихся деформациях в нижней трети бедренной кости их можно устранить одновременно посредством надмышечковой остеотомии.

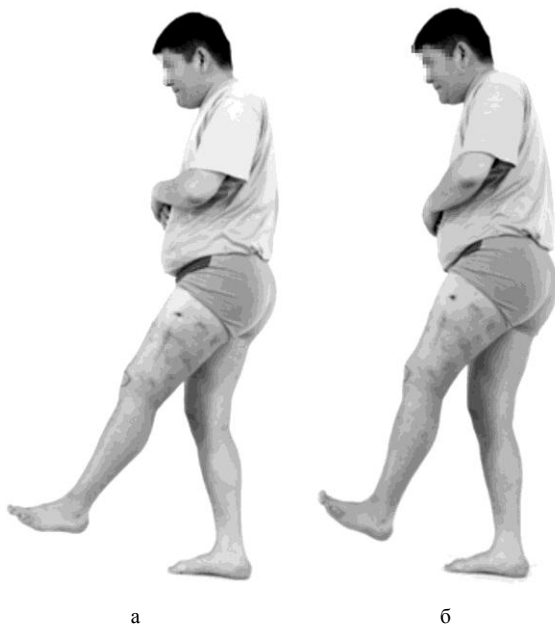

Рис. 3. Фото больного до лечения с разгибанием и сгибанием в коленном суставе

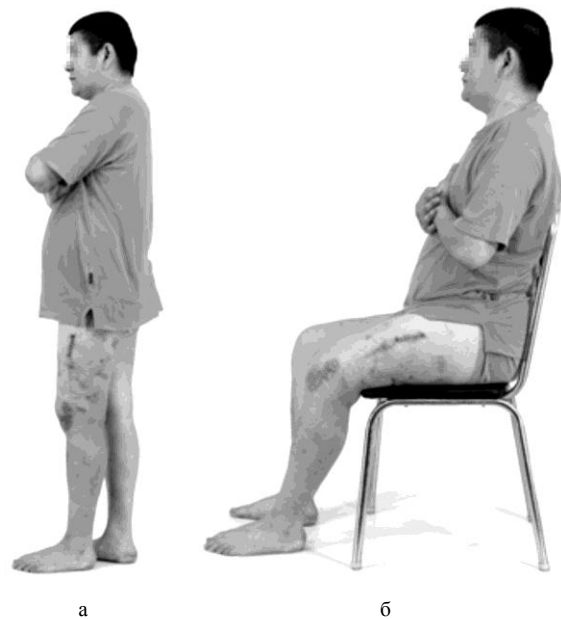

Рис. 4. Фото больного через 44 дня после операции: а – с разгибанием коленного сустава; б – со сгибанием коленного сустава

ЗАКЛЮЧЕНИЕ

По данным литературы, посттравматический вывих надколенника встречается редко. В доступных литературных источниках сведений о вывихах надколенника при тяжелых повреждениях опорно-двигательной системы, в частности при переломах бедренной кости, мы не нашли. Оставшись незамеченным сразу после травмы, вывих надколенника проявляется после сращения перелома бедренной кости при восстановлении движений в коленном суставе. Иногда смещение надколенника кнаружи является на-

ходкой при обследовании перед оперативным устранением разгибательной контрактуры коленного сустава. А так как при вывихе надколенника биомеханические условия скольжения его при сгибании в коленном суставе нарушены, то вероятнее всего постепенно будут развиваться дегенеративные изменения его хряща с исходом в остеоартроз, клинические проявления которого могут превалировать над первоначальным травматическим повреждением нижней конечности. Для определения вывиха надколен-

ника надежным является рентгеновский снимок коленного сустава в прямой проекции с правильной укладкой, на котором будет видно расположение надколенника по отношению к наружному мыщелку бедренной кости. При сомнениях в наличии вывиха и для выбора адек-

ватного метода лечения целесообразно сделать компьютерную томограмму коленного сустава. Выявленный вывих необходимо обязательно устранить для предупреждения разрушения гиалинового хряща и предотвращения развития остеоартроза.

ЛИТЕРАТУРА

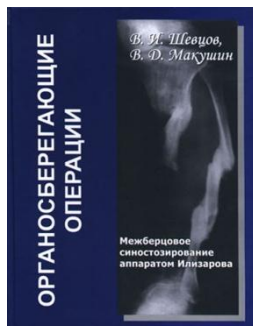1. Бойченко А. В., Дедушкин В. С. Ранняя диагностика «скрытых» форм дисплазии костей коленного сустава // Травматология и ортопедия России. 2006. № 2. С. 50.
2. Миронова З. С., Меркулова Р. И. Посттравматические артрогенные контрактуры коленного сустава у спортсменов // Ортопедия, травматология и протезирование. 1982. № 10. С. 29-33.
3. Нестеренко С. А. Синдром нарушения равновесия надколенника диспластического генеза с позиции концепции мультифакториальности // Ортопедия, травматология и протезирование. 2000. № 3. С. 17-19.
4. Синдром нарушения равновесия надколенника диспластического генеза / Б. И. Сименач [и др.] // Ортопедия, травматология и протезирование. 1985. № 10. С. 18-23.
5. Современные принципы раннего хирургического лечения свежих наружных вывихов надколенника / Г. Д. Лазишвили [и др.] // Анналы травматологии и ортопедии. 2004. № 1. С. 59-64.
6. Tardieu C., Dupont J.-Y. Origine des dysplasies de la trochlée fémorale : anatomie comparée, évolution et croissance de l'articulation fémoropatellaire // Rev. Chir. Orthop. 2001. Vol. 87, No 4. P. 373-383.

Рукопись поступила 13.04.09.

Сведения об авторах:

1. Шевцов Владимир Иванович – заслуженный деятель науки РФ, член-корреспондент РАМН, д.м.н., профессор;
2. Буравцов Павел Павлович – ФГУ «РНЦ «ВТО» им. акад. Г.А. Илизарова» Минздравсоцразвития РФ, старший научный сотрудник лаборатории патологии суставов, к.м.н.

Предлагаем вашему вниманию



В.И. Шевцов, В.Д. Макушин

ОРГАНОСБЕРЕГАЮЩИЕ ОПЕРАЦИИ (Межберцовое синостозирование аппаратом Илизарова)

Издательство «Зауралье», 2008 г. - 584 с.

ISBN 978-5-87247-479-1

В монографии представлены разнообразные восстановительные технологии лечения с помощью аппарата Илизарова больных, страдающих сложными формами дефектов большеберцовой кости различного генеза.

Сохраняющие операции обоснованы экспериментальными, биомеханическими, функциональными и клиническими исследованиями в зависимости от анатомо-функциональных нарушений.

Подробное описание методик операций дает представление о диапазоне и преимуществах применения чрескостного остеосинтеза у детей и взрослых, когда необходима альтернатива сохранения конечности при «ампутационных ситуациях». Данные функциональных исследований обосновывают целесообразность методик чрескостного остеосинтеза в сочетании с МБС.

Монография богато иллюстрирована рисунками, схемами остеосинтеза и клиническими примерами.

Предназначена для широкого круга хирургов-ортопедов, имеющих опыт использования аппаратов внешней фиксации, слушателей факультетов квалификации, преподавателей кафедр НИИТО, студентов медицинских ВУЗов.