

Оперативное лечение больных с закрытыми переломами надколенника с применением артроскопических технологий

Е.А. Карасев

Surgical treatment of patients with closed patellar fractures using arthroscopic technologies

Е.А. Karasev

Федеральное государственное учреждение «Российский научный центр "Восстановительная травматология и ортопедия" им. академика Г. А. Илизарова» Минздравсоцразвития РФ, г. Курган (директор — доктор медицинских наук А.В. Губин)

С 2004 по 2010 год пролечено 24 пациента с закрытыми переломами надколенника, которым применен комбинированный способ лечения, включающий выполнение артроскопии с целью диагностики степени повреждения мягкотканых структур коленного сустава, коррекции фрагментов надколенника под видеоконтролем и последующего наложения различных модулей аппарата Илизарова. Отдаленные результаты прослежены у 18 (75 %) больных, в 100 % случаев отмечены хорошие и удовлетворительные результаты лечения.

Ключевые слова: артроскопия, коленный сустав, внутрисуставные переломы, аппарат Илизарова.

24 patients with closed patellar fractures have been treated within the period of 2004-2009 using the combined method of treatment consisting in arthroscopy to diagnose the degree of the knee soft-tissue structure damage, arthroscopically controlled correction of patellar fragments and subsequent application of the Ilizarov fixator different modules. Long-term results have been traced in 18 (75 %) patients, good and satisfactory results of treatment have been observed in 100 % of cases.

Keywords: arthroscopy, the knee (joint), intraarticular fractures, the Ilizarov fixator.

ВВЕДЕНИЕ

По данным разных авторов, переломы надколенника как самой крупной сесамовидной кости скелета составляют от 1 до 7 % всех переломов скелета [1, 2, 3, 10] и могут быть вызваны различными причинами.

При прямом механизме травмы (удар по коленному суставу или падение на область коленного сустава) чаще происходят оскольчатые переломы, которые составляют до 50 % от всех

видов переломов надколенника. В 30-50 % случаев наблюдаются поперечные переломы как результат непрямого механизма травмы [3].

Существует достаточно много классификаций переломов надколенника, но наиболее подробной является классификация Wiss [14], согласно которой различают переломы открытые и закрытые, по локализации – переломы тела надколенника или его полюса (рис. 1).

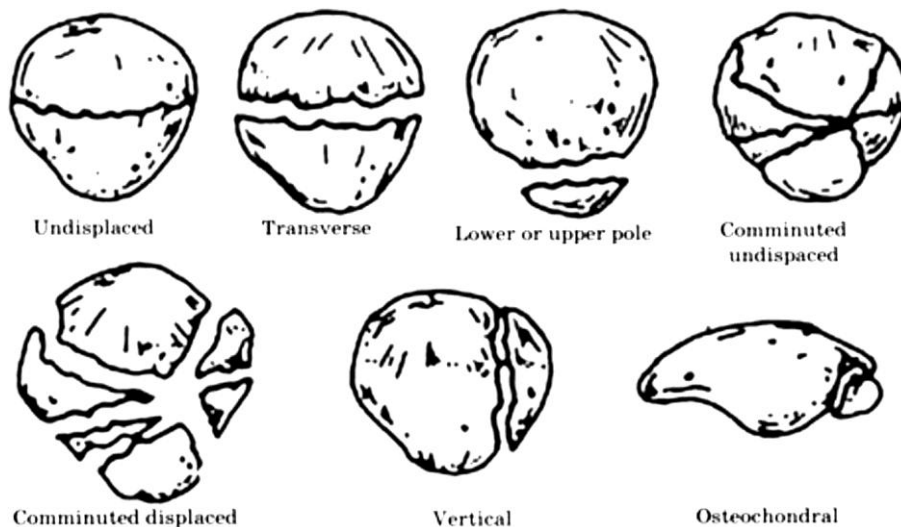


Рис. 1. Классификация переломов надколенника по Wiss и соавт.

Диагностика перелома надколенника, как правило, не представляет трудностей, за исключением остеохондральных переломов. Пациенты предъявляют жалобы на боли, отечность, чувство нестабильности и «слабости» коленного сустава. Локально контуры коленного сустава изменены за счет гемартроза, а при значительном расхождении фрагментов надколенника пальпаторно определяется диастаз и смещение их во фронтальной плоскости. Больные отмечают ограничение движений в суставе, в том числе и активного его разгибания. Остеохондральные переломы надколенника возникают, как правило, в результате вывиха надколенника и приводят к образованию костно-хрящевых фрагментов [12].

Лечение больных с данной патологией представляет до настоящего времени определенные трудности, несмотря на большое количество предложенных методик. Некоторые травматологи [1] считают, что консервативное лечение пациентов с использованием гипсовой повязки в течение 5-10 недель возможно при наличии диастаза между отломками надколенника менее 2 мм, при отсутствии дисконгруэнтности суставной поверхности надколенника и нарушения функции разгибания коленного сустава.

Различные виды традиционного оперативного лечения, предусматривающего обеспечение стабильной фиксации фрагментов надколенника, заключаются в открытой репозиции с последующим наложением серкляжного шва, применении «LAV» техники, остеосинтеза стягивающей проволоочной петлей, применением технологии динамического остеосинтеза при параллельном или перекрестном проведении спиц, фиксации канюлированными винтами изолированно или с наложением стягивающей проволоочной петли [2, 5, 6, 8, 11, 13].

Существующие технологии позволяют в большинстве случаев выполнить репозицию фрагментов надколенника, однако предложен-

ные технологии чреваты осложнениями инфекционного характера, а общий срок временной нетрудоспособности составляет 2,5-3 месяца [6]. Кроме того, полученные результаты лечения не всегда удовлетворяют врача и пациента в связи с формированием контрактуры сустава, возможной аллергической реакции на металл и развитием посттравматического деформирующего артроза феморо-пателлярного сустава.

Первые сообщения о применении метода чрескостного компрессионного остеосинтеза при переломах надколенника относятся к 70-м годам прошлого века [4].

За 30-летний период было создано большое количество модификаций аппаратов, в том числе и с несквозным проведением спиц и их односторонним креплением, применение которого, по мнению авторов, улучшает «визуальный и рентгенологический контроль за поврежденным коленным суставом» [7].

В настоящее время все большее распространение получают оперативные вмешательства под артроскопическим контролем, позволяющие визуализировать внутрисуставные повреждения полости коленного сустава, выполнить репозицию под видеоконтролем и санировать пораженный сустав [1].

С 2004 года в клинике РНЦ «ВТО» внедряется современная технология лечения данной группы больных, предполагающая репозицию фрагментов надколенника под визуальным артроскопическим контролем с последующей фиксацией коленного сустава различными динамическими модулями аппарата Илизарова.

Целью данной работы является обобщение опыта лечения больных с закрытыми переломами надколенника с применением современных комбинированных технологий и учетом типа перелома и сопутствующих повреждений мягкотканного и разгибательного аппарата коленного сустава.

МАТЕРИАЛ И МЕТОДЫ ИССЛЕДОВАНИЯ

С 2004 по 2010 г. в ортопедическом отделении № 6 было выполнено хирургическое лечение 24 пациентов с закрытыми переломами надколенника в возрасте от 18 до 70 лет. Женщин (9 – 37,5 %) было в 1,6 раза меньше, чем мужчин (15 – 62,5 %).

В первые сутки поступило 5 (20,8 %) больных, в сроки от 2 до 4 дней – 16 (66,7 %), позднее 4 дней – 3 (12,5 %).

В соответствии с классификацией переломов Wiss и соавт. в 11 случаях (45,8 %) был диагностирован поперечный перелом надколенника, в 4 случаях (16,7 %) – апикальные переломы, базальные – в 3 (12,5 %), остеохондральные – в 2 (8,3 %), оскольчатые – в 4 (16,7 %). Как правило, все виды переломов надколенника сочетались с повреждением связочного аппарата.

Клиническое обследование пациентов с закрытыми переломами надколенника включало анамнез травмы, жалобы, данные осмотра пораженной конечности с оценкой состояния кожных покровов и наличия внутрисуставной гематомы. Рентгенологическое обследование коленного сустава предполагало стандартные проекции и в большинстве случаев включало тангенциальную проекцию. При подозрении на остеохондральный тип перелома надколенника было целесообразно выполнение компьютерной томографии или МРТ-исследования коленного сустава.

Оперативное вмешательство выполнялось под спинальной анестезией с использованием специальной укладки больного на операционном столе. По показаниям диагностическую артроскопию

выполняли при жидкостном заполнении сустава с использованием артроскопического оборудования фирмы «Karl Storz» и «Stryker» через специальные

артроскопические входы – порталы: антеролатеральный, антеромедиальный и верхнепателлярный латеральный (по показаниям).

РЕЗУЛЬТАТЫ И ИХ ОБСУЖДЕНИЕ

Пациентам с остеохондральными переломами была выполнена артроскопия с удалением свободных остеохондральных фрагментов надколенника, дебридментом феморо–пателлярного сустава, выполнением различных видов остеоперфораций с целью стимуляции репаративных процессов, санацией сустава.

Клинический пример. Больной О., 19 лет, поступил в клинику РНЦ «ВТО» через два месяца после травмы с жалобами на отечность и боли в области коленного сустава, периодические блоки и ограничение движений в пораженном суставе.

Со слов больного, во время занятий спортом получил удар по внутренней поверхности коленного сустава, произошло смещение надколенника кнаружи и в результате – острая боль и ограничение движений в коленном суставе. Самостоятельно обратился в травмпункт, выполнена пункция коленного сустава, наложена задняя гипсовая лонгета сроком на три недели.

При осмотре контуры коленного сустава сглажены, положительный симптом баллотации надколенника. Активные движения в коленном суставе болезненны и ограничены: разгибание – 180°, сгибание – 170°. На контрольной рентгенографии диагностирован остеохондральный перелом надколенника (рис. 2).

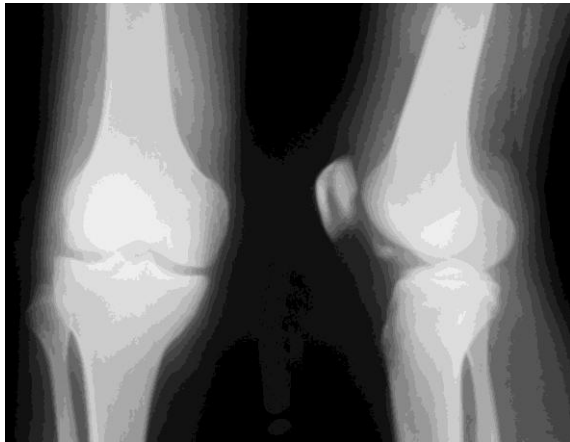

Рис. 2. Рентгенограммы коленного сустава больного О. в прямой и боковой проекциях до операции

Клинический диагноз: ушиб правого коленного сустава, остеохондральный перелом надколенника. Хондромные тела полости правого коленного сустава. Разгибательная контрактура правого коленного сустава 180°/170°.

Выполнено оперативное вмешательство с использованием артроскопической техники. При осмотре сустава диагностирована хондромалиция надколенника II степени, в вентральном отделе

коленного сустава располагалось остеохондромное тело 2×2 сантиметра, в латеральном отделе сустава – рентгеннегативное хондромное тело размером 0,5×1 см, тело Гоффа гипертрофированно, склерозированно, выполняло собой вентральный отдел сустава. Выполнена абразивная артропластика надколенника, адгезиолиз верхнего заворота, медиального и латерального отделов коленного сустава, иссечение тела Гоффа с удалением остеохондромных тел полости сустава и туннелизация надколенника.

На контрольном осмотре через три года после оперативного вмешательства пациент жалоб не предъявляет. Ходит без дополнительных средств опоры, движения в коленном суставе в полном объеме с достаточной мышечной силой. На контрольной рентгенографии костно-деструктивных изменений не выявлено, признаков деформирующего артроза нет (рис. 3).

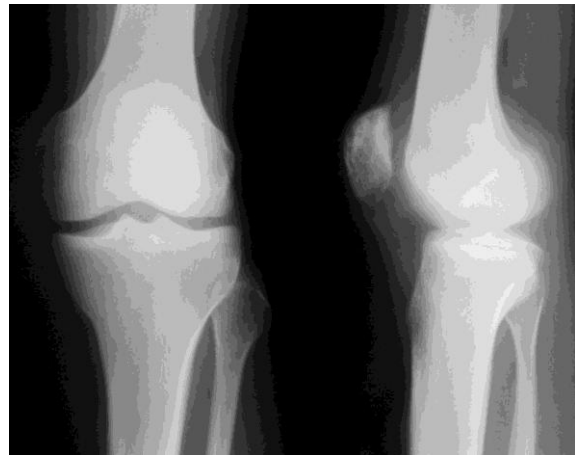

Рис. 3. Рентгенограммы коленного сустава больного О. в прямой и боковой проекциях на контрольном осмотре через 3 года после оперативного вмешательства

При поперечных и косопоперечных переломах надколенника со смещением его фрагментов не более 5-7 мм репозиция осуществлялась под артроскопическим контролем с последующим остеосинтезом динамическими модулями аппарата Илизарова.

Клинический пример. Больная С., 33 лет, поступила в клинику Центра с жалобами на неопорность конечности, боли в области коленного сустава, резко усиливающиеся при движении в суставе, отечность сустава.

Во время катания на коньках упала на область коленного сустава. Первая помощь не была оказана, больная самостоятельно обратилась в приемный покой клиники РНЦ «ВТО». При поступлении передвигается без дополнительных

средств опоры, приступая на левую нижнюю конечность. Контуры коленного сустава сглажены, положительный симптом баллотации надколенника. Активные движения в коленном суставе резко болезненны и ограничены: разгибание – 180°, сгибание – 160°. На рентгенограмме определяется поперечный перелом надколенника с расхождением его фрагментов (рис. 4).

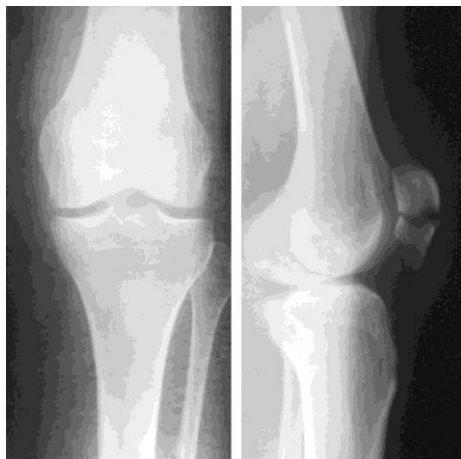

Рис. 4. Рентгенограммы коленного сустава больной С., 33 лет, в прямой и боковой проекциях при поступлении в клинику Центра

В связи с дисконгруэнтностью суставной поверхности надколенника и диастазом между его фрагментами более 2 мм было выполнено оперативное вмешательство, включающее диагностическую артроскопию и санацию сустава (рис. 5).

Репозиция отломков надколенника и устранение «ступеньки» на его суставной

поверхности были выполнены под артроскопическим контролем с последующим дебридментом как мерой профилактики посттравматического деформирующего артроза феморо-пателлярного сустава (рис. 6).

Остеосинтез надколенника был осуществлен динамическим модулем аппарата Илизарова (рис. 7), позволяющим начать раннюю разработку движений в коленном суставе.

Со второго дня после операции больная ходила при помощи трости с дозированной, постепенно возрастающей нагрузкой на оперированную конечность. В послеоперационном периоде проводилось консервативное лечение, включающее приём нестероидных противовоспалительных препаратов, хондропротекторов и физиотерапевтическое лечение. Модуль аппарата Илизарова позволил приступить к ранней активно-пассивной разработке коленного сустава с достижением сгибания 90-80° к моменту снятия аппарата. Период фиксации составил 35 дней.

На контрольном осмотре через два года после снятия аппарата больная жалоб не предъявляет. Ходит без дополнительных средств опоры, походка правильная. Объем движений в коленном суставе: разгибание – 180°, сгибание – 40° (рис. 8).

На контрольной рентгенографии коленных суставов отмечается консолидированный перелом надколенника с полным восстановлением конгруэнтности его суставной поверхности без признаков деформирующего артроза феморо-пателлярного сустава (рис. 9). Результатом лечения больная удовлетворена.

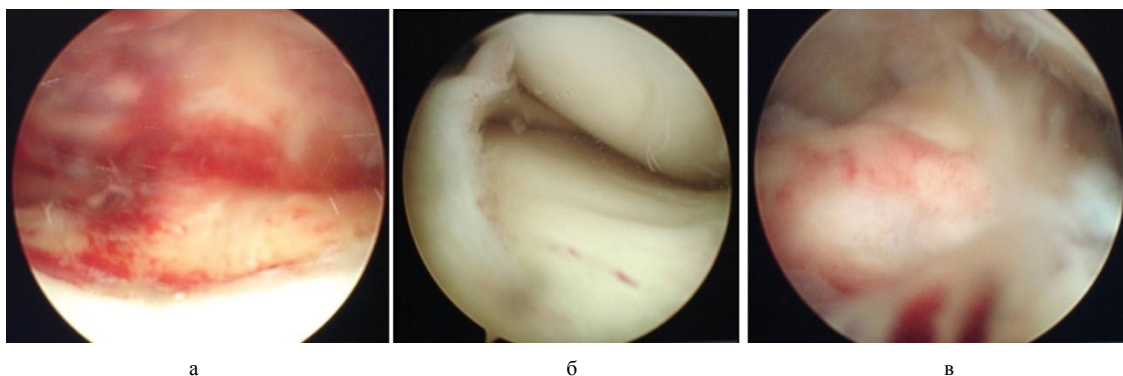


Рис. 5. Артроскопический вид коленного сустава больной С., 33 лет: а – гематома области верхнего заворота коленного сустава; б – внутренний мениск – патологии не обнаружено; в – частичное повреждение передней крестообразной связки

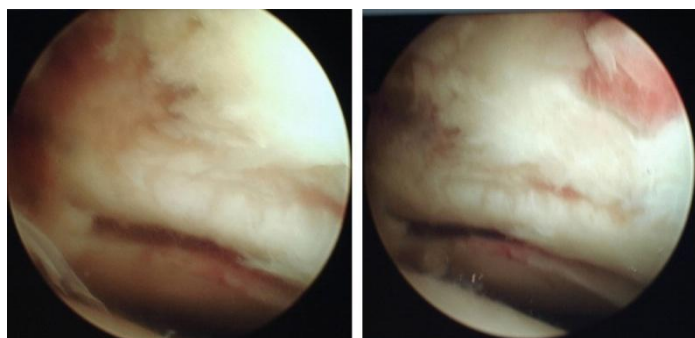


Рис. 6. Этапы устранения диастаза между фрагментами надколенника и результат дебридмента, выполненные под артроскопическим контролем

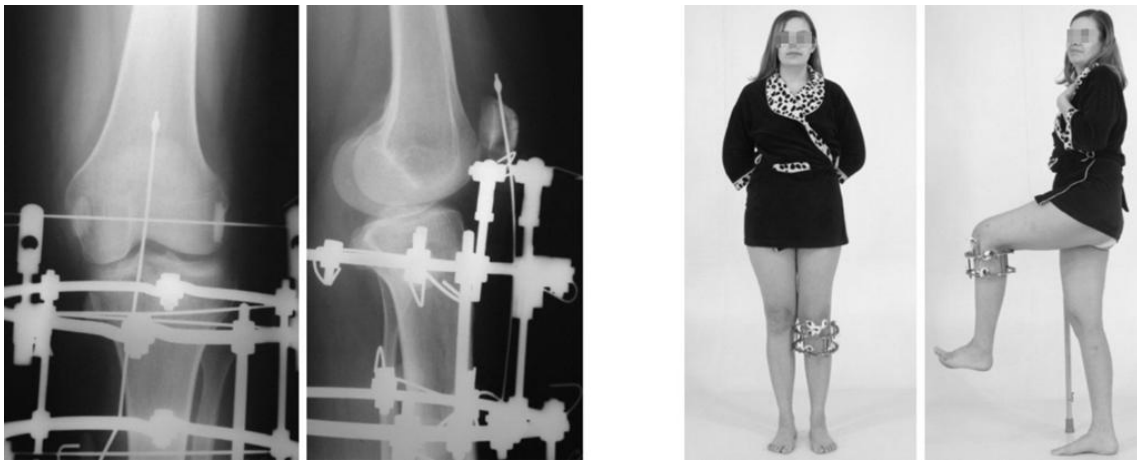


Рис. 7. Рентгенограммы коленного сустава в прямой и боковой проекциях (а) и фото больной С. (б) в процессе лечения



Рис. 8. Фото больной С. (функциональный результат лечения через два года после снятия аппарата)

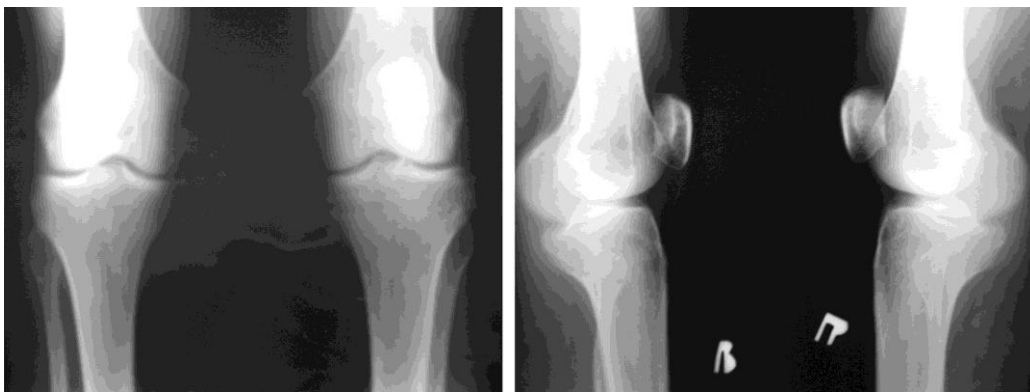

Рис. 9. Рентгенограммы коленных суставов больной С. через два года после снятия аппарата Илизарова

При лечении пациентов с оскольчатыми переломами надколенника без значительного смещения его фрагментов и повреждения капсулы сустава, что обеспечивает оптимальную видимость, репозиция осуществлялась последовательно под артроскопическим контролем. Динамический модуль аппарата Илизарова обеспечивал раннюю нагрузку и функцию пораженного сустава.

Клинический пример. Больная Б., 66 лет, поступила в клинику Центра с жалобами на не-

опорность конечности, боли в области коленного сустава, его отечность.

Травма бытовая, первая помощь не оказывалась. Пациентка самостоятельно обратилась в приемный покой Центра. На контрольной рентгенографии диагностирован оскольчатый перелом надколенника (рис. 10, а).

Выполнена артроскопическая санация коленного сустава и остеосинтез надколенника под видеоартроскопическим контролем (рис. 10, б).

Демонтаж аппарата осуществлялся постепенно (рис. 11). Период фиксации составил 36 дней.

На контрольной рентгенографии отмечается полное анатомическое восстановление надколенника (рис. 12).

К настоящему времени отдаленные результаты комбинированного лечения пациентов с закрытыми переломами надколенника прослежены у 18 (75 %) больных в сроки от одного до пяти лет. Результаты лечения оценивались на основании данных клинического обследования (субъек-

тивного и объективного) и анкетных данных. Большинство больных жалоб не предъявляли, а три пациента (12,5 %) отмечали невыраженные периодические боли, обусловленные значительной физической нагрузкой, и метеоболы.

По данным клинического осмотра, оценки функциональных возможностей травмированной конечности и анкетирования по шкалам NRS-5, Oxford-12, хорошие и удовлетворительные результаты лечения отмечены в 100 % случаев.

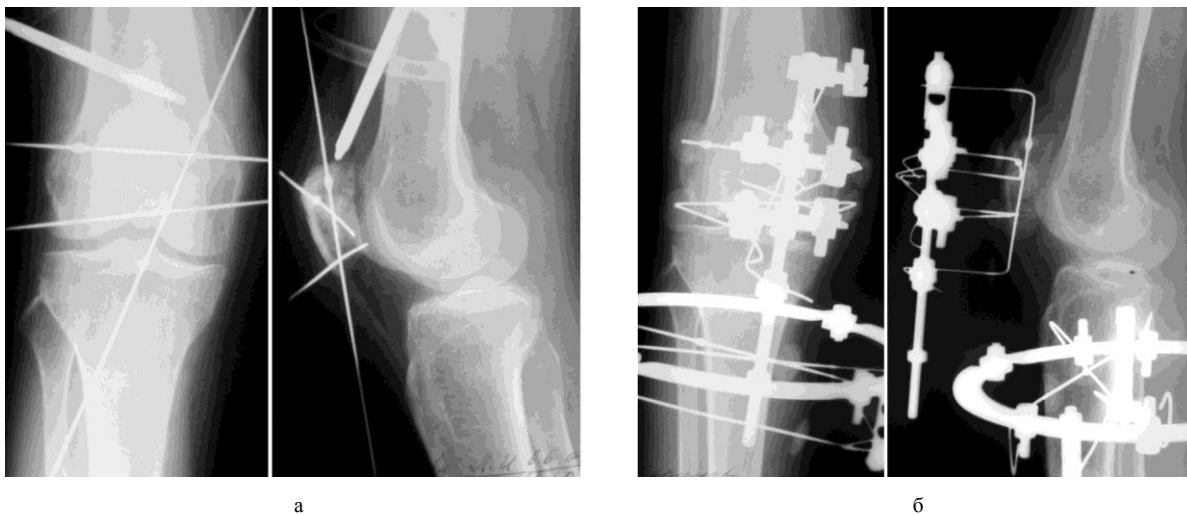

Рис. 10. Рентгенограммы коленного сустава больной С.: а – артроскопический этап репозиции надколенника с созданием временных модулей; б – окончательный вариант остеосинтеза аппаратом Илизарова

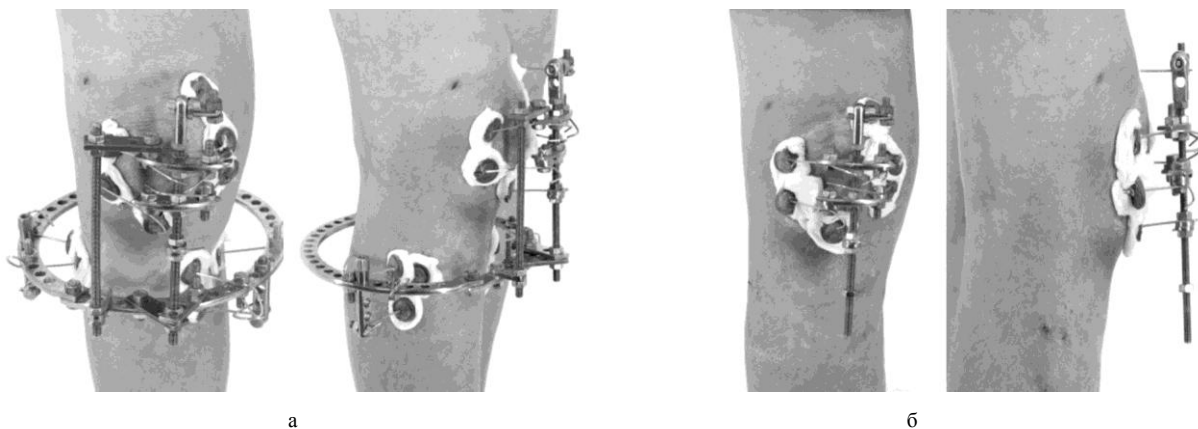


Рис. 11. Фото коленного сустава больной С. (этапы постепенного демонтажа аппарата Илизарова)

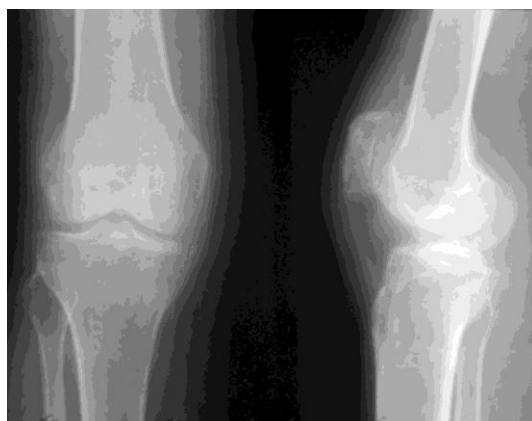


Рис. 12. Рентгенограммы коленного сустава больной С. после снятия аппарата Илизарова

ВЫВОДЫ

1. Выполнение диагностической артроскопии при лечении пациентов с закрытыми переломами надколенника позволяет в 100 % случаев выявить степень повреждения надколенника и устранить сопутствующую патологию мягкотканного компонента сустава.

2. Комбинированная методика лечения закрытых переломов надколенника позволяет производить более точную репозицию отломков по сравнению со всеми существующими методиками лечения данной патологии, а применение различных модулей аппарата Илизарова способствует ускорению консолидации перелома и наиболее полно-

му восстановлению функции повреждённой конечности.

3. Надежная фиксация аппаратом Илизарова позволяет пациентам уже на 2-е сутки после операции ходить с полной нагрузкой на оперированную конечность с активной разработкой коленного сустава.

4. С целью профилактики развития посттравматического деформирующего артроза коленного сустава показано проведение курса консервативного лечения, включающего применение хондропротекторов, в том числе и внутрисуставное их введение.

ЛИТЕРАТУРА

1. Артроскопически контролируемый динамический остеосинтез при закрытых переломах надколенника / В. В. Кузьменко [и др.] // Вестн. травматологии и ортопедии им. Н. Н. Приорова. 1996. № 3. С. 44-47.
2. Гиршин С. Г. Клинические лекции по неотложной травматологии. М., 2004. 543 с.
3. Гиршин С. Г., Лазивили Г. Д. Коленный сустав : повреждения и болевые синдромы. М., 2007. 352 с.
4. Илизаров Г. А., Константинов Б. К., Катаев И. А. Чрескостный компрессионный остеосинтез при переломах надколенника // Чрескостный компрессионный и дистракционный остеосинтез в травматологии и ортопедии : сб. науч. работ. Курган, 1972. Вып. 1. С. 107-115.
5. Кузьменко В. В., Надгериев В. М. Остеосинтез стягивающей петлей при лечении переломов локтевого отростка, надколенника и лодыжек // Актуальные вопросы травматологии и ортопедии. 1974. № 10. С. 5-7.
6. Мукашева Ш. М., Абиев Т. М., Сагинова Д. А. Оперативное лечение переломов надколенника // Травматол. жэне ортопед. 2006. № 2. С. 112-113.
7. Применение аппарата Илизарова при переломах коротких трубчатых костей : пособие для врачей / сост. : С. И. Швед, Ю. М. Сысенко, С. И. Новичков. Курган, 1997. 27 с.
8. Caushi G. Fractures of patella. Our experience using Thompson technique // 1st Balkan Congress of Orthopaedics : abstr. Thessaloniki, 1997. P. 113.
9. Hemptling H. Farbatlas der Arthroskopie grosser Gelenke. Stuttgart ; Jena ; New York, 1995. S. 186.
10. Manual of internal fixation / M. E. Muller [et al.]. Berlin ; Heidelberg, 1991. P. 147.
11. Patiala H., Juutilainen T., Rokkanen P. Biodegradable wire and screw fixation in olecranon and patella fractures. Preliminary report // Second Congr. Europ. Feder. Nation. Ass. Orthopaed. Traumatol. Munich, 1995. P. 125.
12. Saito A. Experimental study of tangential osteochondral and chondral fracture of the patella // J. Jpn. Orthop. Assoc. 1993. Vol. 67, No 4. P. 240-254.
13. Traitement des fractures de rotule par double cerclage sans broches : 6e Congrès de l'A.O.L.F., mai 1998 / P. Mertil [et al.] // Rev. Chir. Orthop. 1998. Vol. 84, suppl. 1. P. 197-198.
14. Whittle A. P., Wood G. W. Fractures of lower extremity // Campbell's Operative Orthopaedics. 10th ed. Philadelphia, 2003. Vol. 3, Ch. 51. P. 2725-2872.

Рукопись поступила 15.11.10.

Сведения об авторе:

Карасев Евгений Анатольевич – ФГУ «РНЦ «ВТО» им. акад. Г.А. Илизарова» Минздравсоцразвития РФ, лаборатория реконструктивного эндопротезирования и артроскопии, м.н.с., к.м.н.