

## ***МРТ-семиотика ягодичных мышц у больных асептическим некрозом головки бедренной кости и болезнью Легга-Кальве-Пертеса***

**Г.В. Дьячкова, М.П. Тепленький, К.А. Дьячков, Т.А. Ларионова**

Федеральное государственное бюджетное учреждение  
«Российский научный центр "Восстановительная травматология и ортопедия" им. акад. Г.А. Илизарова»  
Министерства здравоохранения Российской Федерации, г. Курган, Россия

## ***MRI-semiotics of the gluteal muscles in patients with avascular necrosis of the femoral head and Legg-Calve-Perthes disease***

**G.V. Diachkova, M.P. Teplenky, K.A. Diachkov, T.A. Larionova**

Russian Ilizarov Scientific Center for Restorative Traumatology and Orthopaedics, Kurgan, Russian Federation

**Цель.** Изучить состояние ягодичных мышц у больных асептическим некрозом головки бедренной кости и болезнью Легга-Кальве-Пертеса методом магнитно-резонансной томографии (МРТ). **Материалы и методы.** МРТ применена для изучения ягодичных мышц у 20 больных с асептическим некрозом головки бедренной кости и болезнью Легга-Кальве-Пертеса в возрасте от 6 до 18 лет (8 девочек и 12 мальчиков). **Результаты.** У всех больных с асептическим некрозом головки бедренной кости и болезнью Легга-Кальве-Пертеса при исследовании методом МРТ выявлены изменения отводящих мышц бедра, степень изменений которых зависела от стадии заболевания и возраста пациентов (давности заболевания). При односторонней локализации процесса четко определялась разница в толщине, длине и площади большой, средней и малой ягодичной мышц. Максимальные изменения выявлены для 3–4 стадии заболевания у детей в возрасте 14–17 лет. Длина малой ягодичной мышцы во всех случаях уменьшалась на большую величину, чем средней. **Заключение.** Полученные данные свидетельствуют о наличии изменений в ягодичных мышцах у больных с асептическим некрозом головки бедренной кости и болезнью Легга-Кальве-Пертеса, которые проявляются анатомическими (площадь, толщина, длина) и рентгеноморфологическими изменениями, зависят от стадии болезни и возраста больных (давности заболевания), свидетельствуют о тесной взаимосвязи анатомии и функции сустава и мышц.

**Ключевые слова:** тазобедренный сустав, асептический некроз головки бедренной кости, болезнь Легга-Кальве-Пертеса, ягодичные мышцы, МРТ

**Objective** To explore the gluteal muscles in patients with avascular necrosis of the femoral head and Legg-Calve-Perthes disease using magnetic resonance imaging (MRI). **Material and methods** MRI was used to examine gluteal muscles in 20 patients with avascular necrosis of the femoral head and Legg-Calve-Perthes disease. There were 8 female and 12 male patients aged from 6 to 18 years. **Results** The extent of MRI changes detected in femoral abductors of patients with avascular necrosis of the femoral head and Legg-Calve-Perthes disease was dependent on the grade and onset of the disease and patient age. There were differences found in thickness, length and area of the m. gluteus maximus, m. gluteus medius and m. gluteus minimus in unilateral involvement. Maximum changes were revealed in children aged 14-17 years with grades 3 and 4 of the disease. There was a greater decrease in length of m. gluteus minimus as compared to that of m. gluteus medius. **Conclusion** The findings revealed anatomical (area, thickness, length) and radiomorphological changes in the gluteal muscles of patients with avascular necrosis of the femoral head and Legg-Calve-Perthes disease that were dependent on the grade and onset of the disease and patient age, and indicated to close relationship between anatomy and function of the joint and muscles.

**Keywords:** hip joint, avascular necrosis of the femoral head, Legg-Calve-Perthes disease, gluteal muscles, MRI

### ВВЕДЕНИЕ

Юношеский остеохондроз головки бедренной кости (болезнь Легга-Кальве-Пертеса) и аваскулярный некроз кости относятся к тем случаям, когда 100-летняя история их изучения так и не привела к однозначному выводу об этиологии и оптимальной методике лечения [1–8]. Изменения, возникающие в головке бедренной кости при болезни Легга-Кальве-Пертеса и при асептическом некрозе на различных стадиях, описаны достаточно подробно, в том числе и с применением современных методов диагностики (МСКТ, МРТ, УЗИ) [9–11]. МРТ обеспечивает хорошую визуализацию хрящевой части головки, позволяя оценить истинную форму проксимального отдела бедренной кости, степень экстррузии и верхнелатерального смещения головки, состояние суставной губы. На ранних стадиях позволяет выявлять субхондральный перелом

[12–17]. Есть исследования, в которых изучена нормальная картина мягкотканного компонента тазобедренного сустава и костных его образований в норме методом МРТ и МСКТ [18, 19]. В некоторых работах изучена сократительная способность мышц бедра при биомеханических нарушениях условий их функционирования у пациентов с патологией тазобедренного сустава, а также состояние мышц нижних конечностей у детей с заболеваниями тазобедренного сустава [20, 21]. Однако исследования ягодичных мышц при патологии тазобедренного сустава у детей методом МРТ с количественной оценкой их состояния не проводились. Тем не менее, обращает на себя внимание, что в некоторых работах указывалось на наличие гипо- или атрофии ягодичных мышц или мышц бедра при болезни Пертеса [12, 22–24].

Дьячкова Г.В., Тепленький М.П., Дьячков К.А., Ларионова Т.А. МРТ-семиотика ягодичных мышц у больных асептическим некрозом головки бедренной кости и болезнью Легга-Кальве-Пертеса // Гений ортопедии. 2019. Т. 25, № 4. С. 481-486. DOI 10.18019/1028-4427-2019-25-4-481-486

МАТЕРИАЛЫ И МЕТОДЫ

Магнитно-резонансная томография проведена 20 пациентам с асептическим некрозом головки бедренной кости и болезнью Легга-Кальве-Пертеса в возрасте от 5 до 16 лет до лечения. У двух больных было двустороннее поражение. Исследование проводили на магнитно-резонансном томографе Magnetom Symphony фирмы Siemens (1,5 Тл) в режимах t2 tse и t1 fl2d с подавлением сигнала жира или без него. На фронтальных, аксиальных и сагиттальных срезах проводили измерение толщины, длины и площади ягодичных мышц, а также оценивали МР-сигнал в сравнении с контралатеральной стороной (рис. 1).

Исследование выполнено в соответствии с Хельсинкской декларацией Всемирной медицинской ассоциации «Этические принципы проведения научных медицинских исследований с участием человека» с поправками 2000 г. и «Правилами клинической практики в Российской Федерации», утвержденными Приказом Минздрава РФ от 19.06.2003 г. № 266. Все лица, участвующие в исследовании, или их законные представители подписали информированное согласие на участие и публикацию данных без идентификации личности.

Статистическую обработку данных проводили с помощью пакета анализа данных Microsoft EXCEL-2010 и программы Attestat-2001. Для определения нормаль-

ности распределения выборки использовали критерий Шапиро-Уилка. При нормальном распределении количественных показателей использовался t-критерий Стьюдента. В остальных случаях использовали непараметрические методы (критерий Манна-Уитни, критерий Вилкоксона). Принятый уровень значимости – 0,05. Работа выполнена в рамках сплошного ретроспективного одноцентрового исследования.

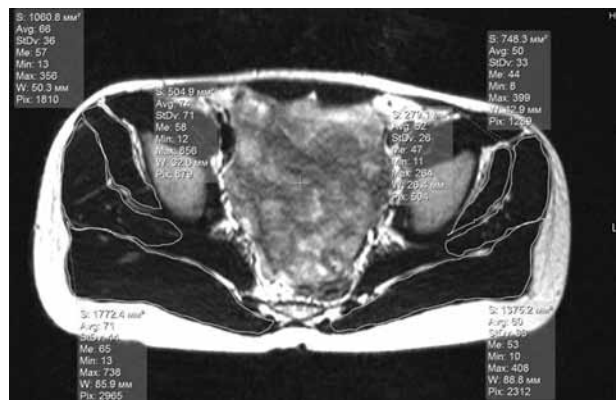

Рис. 1. МР-томограмма тазобедренных суставов больного М., 5 лет. Болезнь Легга-Кальве-Пертеса. T2-ВИ, аксиальная плоскость. Измерение площади и относительной плотности ягодичных мышц

РЕЗУЛЬТАТЫ

Изменения ягодичных мышц у больных с болезнью Легга-Кальве-Пертеса и асептическим некрозом, учитывая многие общие этиологические факторы и клинические признаки, имеют общие проявления. Прежде всего, уменьшается площадь и толщина мышц по сравнению со здоровой стороной. Величина изменения зависит от многих факторов: степени деструкции головки бедренной кости, наличия укорочения конечности, давности заболевания, наличия патологии в противоположном суставе. Чем старше возраст, тем на большую величину уменьшается площадь мышц (рис. 2).

В таблице 1 представлены данные о площади ягодичных мышц у больных с болезнью Легга-Кальве-Пертеса в зависимости от возраста и стадии заболевания.

При изучении мышц в коронарной плоскости, как правило, отмечалось уменьшение длины средней и малой ягодичных мышц. Длина малой ягодичной мышцы во всех случаях изменялась по сравнению с контралатеральной стороной на большую величину, чем средней ягодичной мышцы. В представленном на рисунке 3 примере длина средней ягодичной мышцы слева (на стороне патологических изменений головки бедренной кости) была меньше на 14,0 %, малой – на 31,4 %. Изменение длины связано с гипотрофией и укорочением мышц.

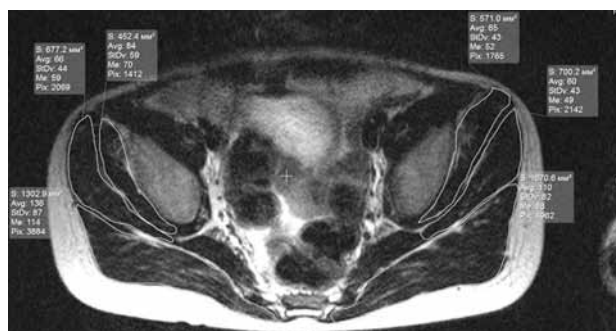

Рис. 2. МР-томограмма тазобедренных суставов больного И., 8 лет. Болезнь Легга-Кальве-Пертеса, 2 ст. t2-tse, аксиальная плоскость. Измерение площади большой, средней и малой ягодичных мышц. Справа площадь малой ягодичной мышцы меньше на 20,8 %, средней – на 3,3 %, большой – на 22,1 %

Изменение толщины средней и малой ягодичных мышц при односторонней локализации патологического процесса выражено тем больше, чем длительнее период заболевания и значительнее изменения головки бедренной кости. У пациентов старше 13 лет, особенно в 15–16 лет, при третьей стадии процесса изменения мышц максимальны (рис. 4, 5).

Таблица 1

Площадь ягодичных мышц у больных с болезнью Легга-Кальве-Пертеса в зависимости от возраста и стадии заболевания (мм<sup>2</sup>)

Зона интереса	Стадия заболевания					
	2			3-4		
	Возраст (лет)					
	5-8	9-12	13-16	5-8	9-12	13-16
Большая ягодичная мышца	1302 ± 186,6	1588,9 ± 234,4	–	1248,4 ± 175,1	1548 ± 211,1	1856,7 ± 475,6
Средняя ягодичная мышца	677 ± 92,7	1341,3 ± 132,6	–	699,8 ± 85,5	1246,7 ± 117,2	1499,3 ± 278,1
Малая ягодичная мышца	452 ± 56,1	577,4 ± 48,6	–	472,9 ± 56,2	347,5 ± 98,7	896,9 ± 17,5

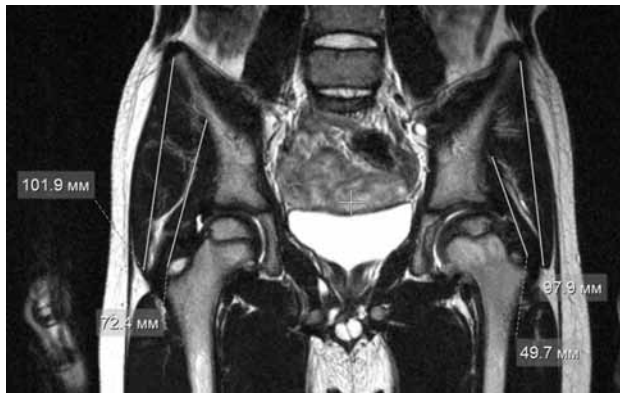

Рис. 3. МР-томограмма тазобедренных суставов больного М., 5 лет. Болезнь Легга-Кальве-Пертеса, 3 ст. Т2-ВИ, коронарная плоскость. Измерение длины средней и малой ягодичных мышц

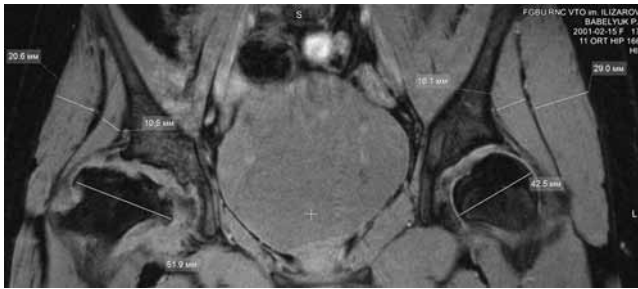

Рис. 4. МР-томограмма тазобедренных суставов больного Б., 17 лет, t2-fl2d fs. Коронарная плоскость. Асептический некроз головки бедренной кости справа, 4 стадия, ДОА 3 ст. После оперативного лечения. Измерение толщины средней и малой ягодичных мышц. Толщина средней ягодичной мышцы слева на 29,0 %, малой ягодичной – на 34,8 % больше

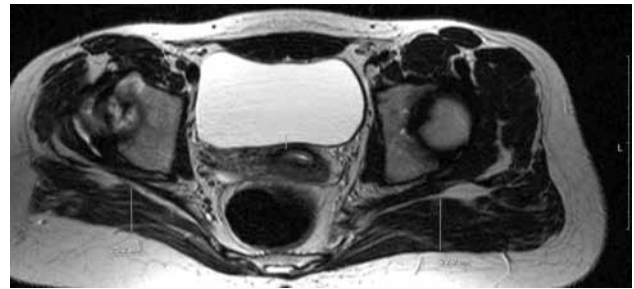


Рис. 5. МР-томограмма тазобедренных суставов больного Б., 17 лет. t2-fl2d fs, аксиальная плоскость. Асептический некроз головки бедренной кости справа, 4 стадия, ДОА 3 ст. После оперативного лечения. Измерение толщины большой ягодичной мышцы. Толщина большой ягодичной мышцы слева на 16,7 % больше

Кроме анатомических изменений (длина, толщина, форма) четко определялись и рентгеноморфологические нарушения структуры мышц, которые проявлялись

значительным увеличением расстояния между мышечными пучками, изменением направления мышечных пучков, интенсивности сигнала от исследуемой мышцы.

#### ОБСУЖДЕНИЕ

Изучению проблем ранней диагностики асептического некроза головки бедренной кости и болезни Легга-Кальве-Пертеса, возможностям современных методов исследования посвящено достаточно много работ [9, 10, 17, 25–27]. Использование МРТ позволило значительно изменить ситуацию с ранним выявлением асептического некроза головки бедренной кости и болезни Легга-Кальве-Пертеса, получить возможность многократного мониторинга процесса, визуализировать костные и мягкотканые структуры тазобедренного сустава, а также верифицировать наличие синовита [11]. Во многих работах описаны протоколы исследования тазобедренного сустава при подозрении на воспалительный процесс в головке бедренной кости для выявления локализации и размера области некроза, определения целостности поверхностей сустава и наличия субхондральных переломов, а также изучена МРТ-семиотика стадий заболевания [10, 15, 17, 27–29]. К сожалению, лишь в единичных работах упомянуты изменения в параартикулярных тканях, и нет доказательных работ, содержащих данные о состоянии ягодичных мышц, играющих огромную роль в функционировании тазобедренного сустава [11, 12, 14, 24, 30]. В многочисленных исследованиях по анатомии и биомеханике доказана тесная взаимозависимая связь между этими образованиями, роль ягодичных мышц в нормальной биомеханике тазобедренных суставов и позвоночника [22, 30–34]. Трудно предположить, что выраженные изменения в тазобедренном суставе, ограниче-

ние движений в нем, снижение нагрузки на конечность не приведут к нарушению структуры и функции отводящих мышц бедра [22, 35, 36]. Анализ данных по исследованию пациентов с асептическим некрозом головки бедренной кости и болезнью Легга-Кальве-Пертеса методом МРТ позволил получить убедительные данные о выраженных изменениях анатомии и структуры ягодичных мышц, степень нарушения которых связана с возрастом больных, стадией заболевания и его давностью. При односторонней локализации процесса четко определялась разница в толщине, длине и площади большой, средней и малой ягодичной мышц. Максимальные изменения выявлены при 3–4 стадии заболевания у детей в возрасте 14–17 лет. Длина малой ягодичной мышцы во всех случаях уменьшалась на большую величину, чем средней. Предыдущие собственные исследования ягодичных мышц при различной патологии, а также исследования других авторов позволили высказать предположение, что именно ягодичные мышцы могут служить объектом скринингового выявления патологии тазобедренного сустава при отсутствии рентгенологических проявлений патологии или свидетельствовать о необходимости реабилитационных мероприятий при патологии сустава, поскольку реакция мышц на ограничение движений в суставе и уменьшение нагрузки на конечность при болях достаточно быстро проявляется гипотрофией средней и малой ягодичных мышц [31, 33, 34, 36, 37].

ЗАКЛЮЧЕНИЕ

Полученные данные свидетельствуют о наличии изменений в ягодичных мышцах у больных асептическим некрозом головки бедренной кости и болезнью Легга-Кальве-Пертеса, которые проявляются анатомическими

(площадь, толщина, длина) и рентгеноморфологическими нарушениями, зависят от стадии болезни и возраста больных (давности заболевания), свидетельствуют о тесной взаимосвязи анатомии и функции сустава и мышц.

ЛИТЕРАТУРА

1. Тепленький М.П., Парфенов Э.М. Хирургическое лечение детей с тяжелыми формами болезни Пертеса // Гений ортопедии. 2013. № 1. С. 32-35.
2. Бунов В.С., Тепленький М.П., Олейников Е.В. Особенности гемодинамики в шейке бедренной кости у детей с асептическим некрозом головки бедра // Гений ортопедии. 2016. № 4. С. 50-55. DOI 10.18019/1028-4427-2016-4-50-55.
3. Факторный анализ биохимических и клинических показателей асептического некроза головки бедренной кости / С.В. Бородин, Е.Е. Волков, М.В. Гордеев, А.П. Голощапов // Гений ортопедии. 2018. Т. 24, № 4. С. 487-491. DOI 10.18019/1028-4427 2018-24-4-487-491.
4. Барсуков Д.Б., Камоско М.М. Консервативное и хирургическое лечение детей с болезнью Легга-Кальве-Пертеса // Травматология и ортопедия детского и подросткового возраста. Клинические рекомендации / под ред. С.П. Миронова. М.: ГЭОТАР-Медиа, 2017. Гл. 6. С. 122-138.
5. Ibrahim T., Little D.G. The Pathogenesis and Treatment of Legg-Calvé-Perthes Disease // JBJS Rev. 2016. Vol. 4, No 7. pii: 01874474-201607000-00003. DOI: 10.2106/JBJS.RVW.15.00063.
6. Chaudhry S., Phillips D., Feldman D. Legg-Calvé-Perthes disease: an overview with recent literature // Bull. Hosp. Jt. Dis. (2013). 2014. Vol. 72, No 1. P. 18-27.
7. Mullan C.J., Thompson L.J., Cosgrove A.P. The Declining Incidence of Legg-Calvé-Perthes' Disease in Northern Ireland: An Epidemiological Study // J. Pediatr. Orthop. 2017. Vol. 37, No 3. P. e178-e182. DOI: 10.1097/BPO.0000000000000819.
8. Stem Cell Therapy for Osteonecrosis of the Femoral Head: Current Trends and Comprehensive Review / L. Zhao, A.D. Kaye, A.J. Kaye, A. Abd-Elsayed // Curr. Pain Headache Rep. 2018. Vol. 22, No 6. P. 41. DOI: 10.1007/s11916-018-0700-x.
9. Васильев А.Ю., Карпов С.С. Анализ эффективности применения томосинтеза при диагностике остеохондропатии головки бедренной кости (болезнь Легга-Кальве-Пертеса) // Альманах клинической медицины. 2017. Т. 45, № 1. С. 14-22. <https://doi.org/10.18786/2072-0505-2017-45-1-14-22>.
10. MRI abnormalities of the acetabular labrum and articular cartilage are common in healed Legg-Calvé-Perthes disease with residual deformities of the hip / D.A. Maranhão, M.H. Nogueira-Barbosa, A. Zamarioli, J.B. Volpon // J. Bone Joint Surg. Am. 2013. Vol. 95, No 3. P. 256-265. DOI: 10.2106/JBJS.K.01039.
11. US of the painful hip in childhood: diagnostic value of cartilage thickening and muscle atrophy in the detection of Perthes disease / S.G. Robben, M. Meradji, A.F. Diepstraten, W.C. Hop // Radiology. 1998. Vol. 208, No 1. P. 35-42. DOI: 10.1148/radiology.208.1.9646790.
12. Perfusion MRI in Early Stage of Legg-Calvé-Perthes Disease to Predict Lateral Pillar Involvement: A Preliminary Study / H.K. Kim, K.D. Wiesman, V. Kulkarni, J. Burgess, E. Chen, C. Brabham, H. Ikram, J. Du, A. Lu, A.V. Kulkarni, M. Dempsey, J.A. Herring // J. Bone Joint Surg. Am. 2014. Vol. 96, No 14. P. 1152-1160.
13. MRI appearance in the early stage of Legg-Calvé-Perthes disease to predict lateral pillar classification: A retrospective analysis of the labral horizontalization // Y. Shirai, K. Wakabayashi, I. Wada, Y. Tsuboi, M. Ha, T. Otsuka // J. Orthop Sci. 2018. Vol. 23, No 1. P. 161-167. DOI: 10.1016/j.jos.2017.11.009.
14. Dimeglio A., Canavese F. Imaging in Legg-Calvé-Perthes disease // Orthop. Clin. North Am. 2011. Vol. 42, No 3. P. 297-302. DOI: 10.1016/j.joc.2011.04.003.
15. Prognostic analysis of different morphology of the necrotic-viable interface in osteonecrosis of the femoral head / W. Wu, W. He, Q.S. Wei, Z.Q. Chen, D.W. Gao, P. Chen, Q.W. Zhang, B. Fang, L.L. Chen, B.L. Li // Int. Orthop. 2018. Vol. 42, No 1. P. 133-139. DOI: 10.1007/s00264-017-3679-8.
16. Bohndorf K., Roth A. Imaging and classification of avascular femoral head necrosis // Orthopade. 2018. Vol. 47, No 9. P. 729-734. DOI: 10.1007/s00132-018-3615-7.
17. Imaging and histopathological aspects in aseptic osteonecrosis of the femoral head / M.R. Trăistaru, D. Kamal, K.C. Kamal, O.C. Rogoveanu, M. Popescu, S. Bondari, D.O. Alexandru, N. Ionovici, D.C. Grecu // Rom. J. Morphol. Embryol. 2015. Vol. 56, No 4. P. 1447-1453.
18. Дьячкова Г.В., Корабельников М.А., Дьячков К.А. Количественные параметры оценки методами компьютерной и магнитно-резонансной томографии нормальной картины мягкотканного компонента тазобедренного сустава // Гений ортопедии. 2010. № 2. С. 91-95.
19. Дьячкова Г.В., Корабельников М.А., Дьячков К.А. Количественные параметры оценки методами компьютерной и магнитно-резонансной томографии вертлужной впадины и головки бедренной кости у пациентов различного возраста // Гений ортопедии. 2009. № 2. С. 131-135.
20. Сократительная способность мышц бедра при биомеханических нарушениях условий их функционирования у пациентов с патологией тазобедренного сустава / Е.В. Олейников, Т.И. Долганова, Д.В. Долганов, М.П. Тепленький // Гений ортопедии. 2012. № 3. С. 94-96.
21. Кривоногова З.М., Сайфутдинов М.С., Тепленький М.П. Состояние мышц нижних конечностей у детей с заболеваниями тазобедренного сустава в процессе лечения методом чрескостного остеосинтеза // Гений ортопедии. 2007. № 1. С. 42-47.
22. Кожевников О.В., Лысиков В.А., Иванов А.В. Болезнь Легга-Кальве-Пертеса: этиология, патогенез, диагностика и лечение // Вестник травматологии и ортопедии им. Н.Н. Приорова. 2017. № 1. С. 77-87.
23. Методы диагностики и лечения болезни Пертеса / О.В. Кожевников, М.Б. Цыкунов, В.Г. Салтыкова, О.О. Малахов // 3-й Международный конгресс «Современные технологии в травматологии и ортопедии»: материалы. М., 2006. Т. 2. С. 395.
24. Hip abductor function in adults treated for Perthes disease / V.F. Plasschaert, H.L. Horemans, L.M. de Boer, J. Harlaar, A.F. Diepstraten, M.E. Roebroek // J. Pediatr. Orthop. B. 2006. Vol. 15, No 3. P. 183-189. DOI: 10.1097/01.bpb.0000186645.76697.7a.
25. Schoenecker P. Do We Need Another Gold Standard to Assess Acute Legg-Calvé-Perthes Disease? Commentary on an article by Harry K.W. Kim, MD, MS, et al.: "Perfusion MRI in Early Stage of Legg-Calvé-Perthes Disease to Predict Lateral Pillar Involvement. A Preliminary Study" // J. Bone Joint Surg. Am. 2014. Vol. 96, No 14. P. e125. DOI: 10.2106/JBJS.N.00353.
26. The role of imaging in diagnosis and management of femoral head avascular necrosis / G. Manenti, S. Altobelli, L. Pugliese, U. Tarantino // Clin. Cases Miner. Bone Metab. 2015. Vol. 12, No Suppl. 1. P. 31-38. DOI: 10.11138/ccmbm/2015.12.3s.031.
27. Transient bone marrow edema syndrome versus osteonecrosis: perfusion patterns at dynamic contrast-enhanced MR imaging with high temporal resolution can allow differentiation / T. Geith, T. Niethammer, S. Milz, O. Dietrich, M. Reiser, A. Baur-Melnyk // Radiology. 2017. Vol. 283, No 2. P. 478-485. DOI: 10.1148/radiol.2016152665.
28. Magnetic resonance perfusion and diffusion imaging characteristics of transient bone marrow edema, avascular necrosis and subchondral insufficiency fractures of the proximal femur / D. Mueller, C. Schaeffeler, T. Baum, F. Walter, H. Rechl, E.J. Rummeny, K. Woertler // Eur. J. Radiol. 2014. Vol. 83, No 10. P. 1862-1869. DOI: 10.1016/j.ejrad.2014.07.017.
29. Differences in magnetic resonance findings between symptomatic and asymptomatic pre-collapse osteonecrosis of the femoral head / H. Hatanaka, G. Motomura, S. Ikemura, Y. Kubo, T. Utsunomiya, S. Baba, K. Kawano, Y. Nakashima // Eur. J. Radiol. 2019. Vol. 112. P. 1-6. DOI: 10.1016/j.ejrad.2019.01.002.
30. Flack N.A., Nicholson H.D., Woodley S.J. A review of the anatomy of the hip abductor muscles, gluteus medius, gluteus minimus, and tensor fascia lata // Clin. Anat. 2012. Vol. 25, No 6. P. 697-708. DOI: 10.1002/ca.22004.
31. Macovei L.A., Rezus E. Anatomical and clinical observations on structural changes of the hip joint // Rev. Med. Chir. Soc. Med. Nat. Iasi. 2016. Vol. 120, No 2. P. 273-281.

32. Elzanie A., Borger J. Anatomy, Bony Pelvis and Lower Limb, Gluteus Maximus Muscle. Treasure Island (FL): StatPearls Publishing, 2019. URL: <http://www.ncbi.nlm.nih.gov/books/NBK538193/>
33. Atrophy of hip abductor muscles is related to clinical severity in a hip osteoarthritis population / A. Zacharias, R.A. Green, A. Semciw, D.J. English, T. Kapakoulakis, T. Pizzari // Clin. Anat. 2018. Vol. 31, No 4. P. 507-513. DOI: 10.1002/ca.23064.
34. Hip abductor muscle volume in hip osteoarthritis and matched controls / A. Zacharias, T. Pizzari, D.J. English, T. Kapakoulakis, R.A. Green // Osteoarthritis Cartilage. 2016. Vol. 24, No 10. P. 1727-1735. DOI: 10.1016/j.joca.2016.05.002.
35. Assessment of hip abductors by MRI after total hip arthroplasty and effect of fatty atrophy on functional outcome / E. Kovalak, H. Özdemir, C. Ermutlu, A. Obut // Acta Orthop. Traumatol. Turc. 2018. Vol. 52, No 3. P. 196-200. DOI: 10.1016/j.aott.2017.10.005.
36. The association between degenerative hip joint pathology and size of the gluteus medius, gluteus minimus and piriformis muscles / A. Grimaldi, C. Richardson, W. Stanton, G. Durbridge, W. Donnelly, J. Hides // Man. Ther. 2009. Vol. 14, No 6. P. 605-610. DOI: 10.1016/j.math.2009.07.004.
37. Дьячкова Г.В., Корабельников М.А., Дьячков К.А. Рентгенографическая и сонографическая характеристика ягодичных мышц у больных ахондроплазией // Медицинская визуализация. 2006. № 4. С. 91-97.

## REFERENCES

1. Tepleny M.P., Parfenov E.M. Khirurgicheskoe lechenie detei s tiazhelymi formami bolezni Pertesa [Surgical treatment of children with severe forms of Perthes disease]. *Genij Ortopedii*, 2013, no. 1, pp. 32-35. (in Russian)
2. Bunov V.S., Tepleny M.P., Oleinikov E.V. Osobennosti gemodinamiki v sheike bedrennoi kosti u detei s aseptichestkim nekrozom golovki bedra [Characteristic features of hemodynamics in femoral neck of children with femoral head aseptic necrosis]. *Genij Ortopedii*, 2016, no. 4, pp. 50-55. (in Russian) DOI 10.18019/1028-4427-2016-4-50-55.
3. Borodin S.V., Volkov E.E., Gordeev M.V., Goloshchapov A.P. Faktornyi analiz biokhichimicheskikh i klinicheskikh pokazatelei aseptichestkogo nekroza golovki bedrennoi kosti [Factor analysis of biochemical and clinical indicators of aseptic necrosis of the femoral head]. *Genij Ortopedii*, 2018, vol. 24, no. 4, pp. 487-491. (in Russian) DOI 10.18019/1028-4427-2018-24-4-487-491.
4. Barsukov D.B., Kamosko M.M. Konservativnoe i khirurgicheskoe lechenie detei s bolezniu Legga-Kalve-Pertesa [Conservative and surgical treatment of children with Legg-Calvé-Perthes disease]. Mironov S.P., ed. *Travmatologiya i ortopediya detskogo i podrostkovogo vozrasta. Klinicheskie Rekomendatsii* [Traumatology and Orthopaedics of Children and Adolescent Age. Clinical Recommendations]. M., GEOTAR-Media, 2017, ch. 6, pp. 122-138. (in Russian)
5. Ibrahim T., Little D.G. The Pathogenesis and Treatment of Legg-Calvé-Perthes Disease. *JBJS Rev.*, 2016, vol. 4, no. 7, pii: 01874474-201607000-00003. DOI: 10.2106/JBJS.RVW.15.00063.
6. Chaudhry S., Phillips D., Feldman D. Legg-Calvé-Perthes disease: an overview with recent literature. *Bull. Hosp. Jt. Dis. (2013)*, 2014, vol. 72, no. 1, pp. 18-27.
7. Mullan C.J., Thompson L.J., Cosgrove A.P. The Declining Incidence of Legg-Calvé-Perthes' Disease in Northern Ireland: An Epidemiological Study. *J. Pediatr. Orthop.*, 2017, vol. 37, no. 3, pp. e178-e182. DOI: 10.1097/BPO.0000000000000819.
8. Zhao L., Kaye A.D., Kaye A.J., Abd-Elseyed A. Stem Cell Therapy for Osteonecrosis of the Femoral Head: Current Trends and Comprehensive Review. *Curr. Pain Headache Rep.*, 2018, vol. 22, no. 6, pp. 41. DOI: 10.1007/s11916-018-0700-x.
9. Vasilev A.Iu., Karpov S.S. Analiz effektivnosti primeneniia tomosinteza pri diagnostike osteokhondropatii golovki bedrennoi kosti (bolezni Legga-Kalve-Pertesa) [Analysis of the effectiveness of using tomosynthesis when diagnosing osteochondropathy of femoral head (Legg-Calvé-Perthes disease)]. *Almanakh Klinicheskoi Meditsiny*, 2017, vol. 45, no. 1, pp. 14-22. (in Russian) Available at: <https://doi.org/10.18786/2072-0505-2017-45-1-14-22>.
10. Maranho D.A., Nogueira-Barbosa M.H., Zamarioli A., Volpon J.B. MRI abnormalities of the acetabular labrum and articular cartilage are common in healed Legg-Calvé-Perthes disease with residual deformities of the hip. *J. Bone Joint Surg. Am.*, 2013, vol. 95, no. 3, pp. 256-265. DOI: 10.2106/JBJS.K.01039.
11. Robben S.G., Meradji M., Diepstraten A.F., Hop W.C. US of the painful hip in childhood: diagnostic value of cartilage thickening and muscle atrophy in the detection of Perthes disease. *Radiology*, 1998, vol. 208, no. 1, pp. 35-42. DOI: 10.1148/radiology.208.1.9646790.
12. Kim H.K., Wiesman K.D., Kulkarni V., Burgess J., Chen E., Brabham C., Ikram H., Du J., Lu A., Kulkarni A.V., Dempsey M., Herring J.A. Perfusion MRI in Early Stage of Legg-Calvé-Perthes Disease to Predict Lateral Pillar Involvement: A Preliminary Study. *J. Bone Joint Surg. Am.*, 2014, vol. 96, no. 14, pp. 1152-1160.
13. Shirai Y., Wakabayashi K., Wada I., Tsuboi Y., Ha M., Otsuka T. MRI appearance in the early stage of Legg-Calvé-Perthes disease to predict lateral pillar classification: A retrospective analysis of the labral horizontalization. *J. Orthop. Sci.*, 2018, vol. 23, no. 1, pp. 161-167. DOI: 10.1016/j.jos.2017.11.009.
14. Dimeglio A., Canavese F. Imaging in Legg-Calvé-Perthes disease. *Orthop. Clin. North Am.*, 2011, vol. 42, no. 3, pp. 297-302. DOI: 10.1016/j.ocl.2011.04.003.
15. Wu W., He W., Wei Q.S., Chen Z.Q., Gao D.W., Chen P., Zhang Q.W., Fang B., Chen L.L., Li B.L. Prognostic analysis of different morphology of the necrotic-viable interface in osteonecrosis of the femoral head. *Int. Orthop.*, 2018, vol. 42, no. 1, pp. 133-139. DOI: 10.1007/s00264-017-3679-8.
16. Bohndorf K., Roth A. Imaging and classification of avascular femoral head necrosis. *Orthopade*, 2018, vol. 47, no. 9, pp. 729-734. DOI: 10.1007/s00132-018-3615-7.
17. Trăistaru M.R., Kamal D., Kamal K.C., Rogoveanu O.C., Popescu M., Bondari S., Alexandru D.O., Ionovici N., Grecu D.C. Imaging and histopathological aspects in aseptic osteonecrosis of the femoral head. *Rom. J. Morphol. Embryol.*, 2015, vol. 56, no. 4, pp. 1447-1453.
18. Diachkova G.V., Korabelnikov M.A., Diachkov K.A. Kolichestvennyye parametry otsenki metodami kompiuternoi i magnitno-rezonansnoi tomografii normalnoi kartiny miagkotkannogo komponenta tazobedrennogo sustava [Quantitative evaluation parameters of the normal picture of the hip soft-tissue component using CT and MRI technique]. *Genij Ortopedii*, 2010, no. 2, pp. 91-95. (in Russian)
19. Diachkova G.V., Korabelnikov M.A., Diachkov K.A. Kolichestvennyye parametry otsenki metodami kompiuternoi i magnitno-rezonansnoi tomografii vertluzhnoi vpadiny i golovki bedrennoi kosti u patsientov razlichnogo vozrasta [Quantitative evaluation parameters of acetabulum and femoral head using CT and MRI in patients of different age groups]. *Genij Ortopedii*, 2009, no. 2, pp. 131-135. (in Russian)
20. Oleinikov E.V., Dolganova T.I., Dolganov D.V., Tepleny M.P. Sokratitelnaia sposobnost myshts bedra pri biomekhanicheskikh narusheniakh uslovii ikh funktsionirovaniia u patsientov s patologiei tazobedrennogo sustava [Contractility of femoral muscles for biomechanical disorders of their functioning conditions in patients with the hip pathology]. *Genij Ortopedii*, 2012, no. 3, pp. 94-96. (in Russian)
21. Krivonogova Z.M., Saifutdinov M.S., Tepleny M.P. Sostoianie myshts nizhnikh konechnostei u detei s zabolevaniiami tazobedrennogo sustava v protsesse lecheniia metodom chreskostnogo osteosinteza [The condition of lower limb muscles in children with the hip diseases in the process of treatment by transosseous osteosynthesis method]. *Genij Ortopedii*, 2007, no. 1, pp. 42-47. (in Russian)
22. Kozhevnikov O.V., Lysikov V.A., Ivanov A.V. Bolezn Legga-Kalve-Pertesa: etiologiya, patogenez, diagnostika i lechenie [Legg-Calvé-Perthes disease: etiology, pathogenesis, diagnosis and treatment]. *Vestnik Travmatologii i Ortopedii im. N.N. Priorova*, 2017, no. 1, pp. 77-87. (in Russian)
23. Kozhevnikov O.V., Tsykunov M.B., Saltykova V.G., Malakhov O.O. Metody diagnostiki i lecheniia bolezni Pertesa [Methods of Perthes disease diagnosis and treatment]. *Materialy 3-go Mezhdunarodnogo Kongressa "Sovremennyye Tekhnologii v Travmatologii i Ortopedii"* [Proc. 3<sup>rd</sup> International Congress "Current Technologies in Traumatology and Orthopaedics"]. M., 2006, vol. 2, pp. 395. (in Russian)
24. Plasschaert V.F., Horemans H.L., De Boer L.M., Harlaar J., Diepstraten A.F., Roebroeck M.E. Hip abductor function in adults treated for Perthes disease. *J. Pediatr. Orthop. B*, 2006, vol. 15, no. 3, pp. 183-189. DOI: 10.1097/01.bpb.0000186645.76697.7a.
25. Schoenecker P. Do We Need Another Gold Standard to Assess Acute Legg-Calvé-Perthes Disease? Commentary on an article by Harry K.W. Kim, MD, MS, et al.: "Perfusion MRI in Early Stage of Legg-Calvé-Perthes Disease to Predict Lateral Pillar Involvement. A Preliminary Study". *J. Bone Joint Surg. Am.*, 2014, vol. 96, no. 14, pp. e125. DOI: 10.2106/JBJS.N.00353.

26. Manenti G., Altobelli S., Pugliese L., Tarantino U. The role of imaging in diagnosis and management of femoral head avascular necrosis. *Clin. Cases Miner. Bone Metab.*, 2015, vol. 12, no. Suppl. 1, pp. 31-38. DOI: 10.11138/ccmbm/2015.12.3s.031.
27. Geith T., Niethammer T., Milz S., Dietrich O., Reiser M., Baur-Melnyk A. Transient bone marrow edema syndrome versus osteonecrosis: perfusion patterns at dynamic contrast-enhanced MR imaging with high temporal resolution can allow differentiation. *Radiology*, 2017, vol. 283, no. 2, pp. 478-485. DOI: 10.1148/radiol.2016152665.
28. Mueller D., Schaeffeler C., Baum T., Walter F., Rechl H., Rummeny E.J., Woertler K. Magnetic resonance perfusion and diffusion imaging characteristics of transient bone marrow edema, avascular necrosis and subchondral insufficiency fractures of the proximal femur. *Eur. J. Radiol.*, 2014, vol. 83, no. 10, pp. 1862-1869. DOI: 10.1016/j.ejrad.2014.07.017.
29. Hatanaka H., Motomura G., Ikemura S., Kubo Y., Utsunomiya T., Baba S., Kawano K., Nakashima Y. Differences in magnetic resonance findings between symptomatic and asymptomatic pre-collapse osteonecrosis of the femoral head. *Eur. J. Radiol.*, 2019, vol. 112, pp. 1-6. DOI: 10.1016/j.ejrad.2019.01.002.
30. Flack N.A., Nicholson H.D., Woodley S.J. A review of the anatomy of the hip abductor muscles, gluteus medius, gluteus minimus, and tensor fascia lata. *Clin. Anat.*, 2012, vol. 25, no. 6, pp. 697-708. DOI: 10.1002/ca.22004.
31. Macovei L.A., Rezus E. Anatomical and clinical observations on structural changes of the hip joint. *Rev. Med. Chir. Soc. Med. Nat. Iasi.*, 2016, vol. 120, no. 2, pp. 273-281.
32. Elzanie A., Borger J. *Anatomy, Bony Pelvis and Lower Limb, Gluteus Maximus Muscle*. Treasure Island (FL), StatPearls Publishing, 2019. Available at: <http://www.ncbi.nlm.nih.gov/books/NBK538193/>
33. Zacharias A., Green R.A., Semciw A., English D.J., Kapakoulakis T., Pizzari T. Atrophy of hip abductor muscles is related to clinical severity in a hip osteoarthritis population. *Clin. Anat.*, 2018, vol. 31, no. 4, pp. 507-513. DOI: 10.1002/ca.23064.
34. Zacharias A., Pizzari T., English D.J., Kapakoulakis T., Green R.A. Hip abductor muscle volume in hip osteoarthritis and matched controls. *Osteoarthritis Cartilage*, 2016, vol. 24, no. 10, pp. 1727-1735. DOI: 10.1016/j.joca.2016.05.002.
35. Kovalak E., Özdemir H., Ertutlu C., Obut A. Assessment of hip abductors by MRI after total hip arthroplasty and effect of fatty atrophy on functional outcome. *Acta Orthop. Traumatol. Turc.*, 2018, vol. 52, no. 3, pp. 196-200. DOI: 10.1016/j.aott.2017.10.005.
36. Grimaldi A., Richardson C., Stanton W., Durbridge G., Donnelly W., Hides J. The association between degenerative hip joint pathology and size of the gluteus medius, gluteus minimus and piriformis muscles. *Man. Ther.*, 2009, vol. 14, no. 6, pp. 605-610. DOI: 10.1016/j.math.2009.07.004.
37. Diachkova G.V., Korabelnikov M.A., Diachkov K.A. Rentgenograficheskaja i sonograficheskaja kharakteristika jagodichnykh myshts u bolnykh akhondroplaziei [Roentgenographic and sonographic characteristic of gluteal muscles in patients with achondroplasia]. *Meditinskaja Vizualizatsija*, 2006, no. 4, pp. 91-97. (in Russian)

Рукопись поступила 27.08.2019

#### Сведения об авторах:

1. Дьячкова Галина Викторовна, д. м. н., профессор, ФГБУ «РНИЦ «ВТО» им. акад. Г.А. Илизарова» Минздрава России, г. Курган, Россия, Email: [dgv\\_2003@list.ru](mailto:dgv_2003@list.ru)
2. Тепленький Михаил Павлович, д. м. н., ФГБУ «РНИЦ «ВТО» им. акад. Г.А. Илизарова» Минздрава России, г. Курган, Россия
3. Дьячков Константин Александрович, д. м. н., ФГБУ «РНИЦ «ВТО» им. акад. Г.А. Илизарова» Минздрава России, г. Курган, Россия, Email: [dka\\_doc@mail.ru](mailto:dka_doc@mail.ru)
4. Ларионова Татьяна Адиславовна, к. м. н., ФГБУ «РНИЦ «ВТО» им. акад. Г.А. Илизарова» Минздрава России, г. Курган, Россия, Email: [lar\\_rad@mail.ru](mailto:lar_rad@mail.ru)

#### Information about the authors:

1. Galina V. Diachkova, M.D., Ph.D., Professor, Russian Ilizarov Scientific Center for Restorative Traumatology and Orthopaedics, Kurgan, Russian Federation, Email: [dgv\\_2003@list.ru](mailto:dgv_2003@list.ru)
2. Mikhail P. Teplenky, M.D., Ph.D., Russian Ilizarov Scientific Center for Restorative Traumatology and Orthopaedics, Kurgan, Russian Federation
3. Konstantin A. Diachkov, M.D., Ph.D., Russian Ilizarov Scientific Center for Restorative Traumatology and Orthopaedics, Kurgan, Russian Federation, Email: [dka\\_doc@mail.ru](mailto:dka_doc@mail.ru)
4. Tat'iana A. Larionova, M.D., Ph.D., Russian Ilizarov Scientific Center for Restorative Traumatology and Orthopaedics, Kurgan, Russian Federation, Email: [lar\\_rad@mail.ru](mailto:lar_rad@mail.ru)