

© Группа авторов, 2014.

УДК 616.71-001.59-089.844

**Пересадка кровоснабжаемых костных трансплантатов для лечения ложных суставов и дефектов костей**

Н.Г. Губочкин, С.И. Микитюк, В.С. Иванов

Федеральное государственное бюджетное военное образовательное учреждение высшего профессионального образования «Военно-медицинская академия им. С. М. Кирова» Министерства обороны Российской Федерации, г. Санкт-Петербург

**Transplantation of vascularized bone grafts for treatment of bone pseudoarthroses and defects**

N.G. Gubochkin, S.I. Mikiitiuk, V.S. Ivanov

Federal State Budgetary Military Educational Institution of Higher Professional Education The Kirov Military Medical Academy of the RF Ministry of Defense, St. Petersburg

**Введение.** Ложные суставы и дефекты костей конечностей встречаются в 0,5-27 % как осложнение лечения переломов. В последние годы уделяется большое внимание методикам лечения с использованием несвободных кровоснабжаемых костных трансплантатов, однако публикаций, посвященных методикам формирования и пересадки трансплантатов, крайне мало. **Цель.** Изучить результаты оперативного лечения больных с ложными суставами и дефектами костей с использованием несвободных кровоснабжаемых костных аутоотрансплантатов. **Материалы и методы.** Для изучения донорских зон выполнено экспериментальное исследование на 73 трупах. В работе проведен анализ лечения 135 больных с использованием таких трансплантатов. Результаты лечения оценивали по опроснику DASH (Disabilities often Arm, Hand and Shoulder Questionnaire). **Результаты.** Сращение наступило у 130 оперированных больных. Причинами неудач явились раннее прекращение иммобилизации, повторная травма и остеомиелит пересаженного костного трансплантата. **Заключение.** Анализ проведенных экспериментальных исследований позволил выделить донорские зоны для формирования несвободных кровоснабжаемых костных трансплантатов и их пересадки в область ложного сустава или дефекта кости. Использование разработанных методик пересадки несвободных кровоснабжаемых костных аутоотрансплантатов привело к замещению дефектов и сращению ложных суставов у 130 (96,3 %) из 135 оперированных больных. **Ключевые слова:** ложные суставы и дефекты костей, костный кровоснабжаемый трансплантат, капиллярный кровоток, культы костей, сращение ложного сустава.

**Introduction.** Pseudoarthroses and defects of limb bones occur in 0.5-27 % as a complication of fracture treatment. Recently, much attention is paid to the treatment techniques using non-free vascularized bone grafts, however, there are very few publications relating to the techniques of graft formation and transplantation. **Purpose.** To study the results of surgical treatment of patients with bone pseudoarthroses and defects using non-free vascularized bone grafts. **Materials and Methods.** An experimental study of 73 cadavers performed in order to investigate the donor zones. The analysis of treatment of 135 patients using such grafts made in the work. The results of treatment estimated according to DASH Questionnaire (Disabilities of the Arm, Shoulder, and Hand Questionnaire). **Results.** Unions achieved in 130 operated patients. There were the following causes of failure: early stoppage of immobilization, repeated trauma, and osteomyelitis of the transplanted bone graft. **Conclusion.** The analysis of the experimental studies made it possible to identify the donor zones for forming the non-free vascularized bone grafts and their transplanting into the area of bone pseudoarthrosis or defect. The use of the developed techniques of transplanting the non-free vascularized bone grafts resulted in filling bone defects and consolidating pseudoarthroses in 130 (96.3 %) of 135 operated patients. **Keywords:** bone pseudoarthroses and defects, vascularized bone graft, blood flow, capillary blood flow, bone stumps, pseudoarthrosis consolidation.

## ВВЕДЕНИЕ

Ложные суставы и дефекты костей, которые встречаются в 0,5-27 % наблюдений, являются одной из сложных проблем современной травматологии и ортопедии [3, 9].

Основным методом лечения ложных суставов и дефектов костей является оперативный. Предложены различные методики лечения ложных суставов. Выполняют операции пересадки костных трансплантатов, внутренний остеосинтез в сочетании с костной пластикой или без нее, чрескостный остеосинтез. Для стабильной фиксации и создания одномоментной компрессии используют внутренние фиксаторы. Отломки фиксируют после иссечения межотломковых тканей, вскрытия костномозговых полостей, а также без выделения отломков и с сохранением межотломковых тканей. Применяют компрессию, distraction или их чередование с помощью аппаратов чрескостной фиксации. Сочетают интрамедуллярный остеосинтез с чрескостным, используют костные трансплантаты на сосудистой ножке. В послеоперационном периоде используют электростимуляцию, а также гипербарическую оксигенацию и другие виды физического воздей-

ствия на зону ложного сустава [8, 11].

Хирургические методики восполнения посттравматических дефектов костей конечностей достаточно обширны: пересаживают ауто-, аллогенные костные трансплантаты, костные трансплантаты или комплексы тканей на сосудистой ножке с применением микрохирургической техники, остеотомию одного из отломков с последующей distraction аппаратом Илизарова [2, 10, 14, 15].

Новые возможности лечения таких больных открылись благодаря внедрению в клиническую практику методик реконструктивно-восстановительной микрохирургии. Имеются публикации, посвященные несвободной пересадке кровоснабжаемых костных аутоотрансплантатов в зону ложных суставов и дефектов костей [5, 6, 16, 18]. Преимуществом данной методики является устойчивое кровоснабжение перемещенного комплекса тканей при общем уменьшении операционного времени и травматичности вмешательства относительно операций по пересадке свободного костного аутоотрансплантата с микроанастомозированием сосудов [1, 4, 7, 17].

Показания к клиническому использованию различ-

ных методик пересадки кровоснабжаемых костных аутотрансплантатов у больных с ложными суставами и дефектами костей являются спорными. Разработано

небольшое количество методик формирования кровоснабжаемых костных трансплантатов и их использования для лечения ложных суставов и дефектов костей.

#### МАТЕРИАЛЫ И МЕТОДЫ

В клинике военной травматологии и ортопедии Военно-медицинской академии с 1990 года по настоящее время выполнено 135 оперативных вмешательств пересадки несвободных кровоснабжаемых костных трансплантатов. Наиболее часто костные трансплантаты пересаживали для лечения ложных суставов и дефектов костей запястья и пясти (табл. 1).

Таблица 1

Количество и локализация выполненных операций костной пластики при лечении ложных суставов и дефектов костей верхних конечностей

Локализация	Количество операций	
	абс. числа	%
Ключица	20	14,8
Плечевая кость	12	8,8
Лучевая кость	4	3,0
Локтевая кость	7	5,2
Пястные кости и кости запястья	73	54,1
Пальцы кисти	19	14,1
Всего	135	100,0

Для изучения донорских зон выполнено экспериментальное исследование на 73 трупах. Проводили контрастирование сосудов смесью натурального латекса с черной тушью в соотношении 5:1. С помощью средств оптического увеличения изучали прецизионную анатомию отдельных областей, а также варианты строения сосудов и нервов после их отхождения от ма-

гистральных стволов.

В предоперационном периоде оценивали данные клиничко-лабораторных исследований, а также показатели свертывающей системы, выполняли рентгенографию, оценивали характер несращения и размеры дефекта. Изучали наличие сосудистых и неврологических расстройств, а также степень их выраженности. Для изучения патологических процессов в ладьевидной и полулунной костях запястья выполняли компьютерную томографию кистевого сустава, для оценки жизнеспособности отломков костей и уточнения размеров очага асептического некроза – магнитно-резонансную томографию и полипозиционную сцинтиграфию скелета на приборе «Гамма-камера E-Cam.Variable Angle». Для уточнения топографии артериальных сосудов и направления сегментарных сосудов использовали доплерографию, с помощью которой оценивали состоятельность сосудистых анастомозов, степень расстройства капиллярного кровотока и наличие подкожных гематом в зоне оперативного вмешательства. Хорошими результатами считали наступление сращения в сроки, характерные для консолидации закрытых переломов костей, удовлетворительными – сращение в течение 1,5-2 средних сроков, неудовлетворительными – отсутствие сращения. Статистическая обработка данных исследования проводилась с помощью табличного редактора Excel и пакета программ Statistica for Windows.

#### РЕЗУЛЬТАТЫ И ИХ ОБСУЖДЕНИЕ

Проведенные топографо-анатомические и клинические исследования позволили разработать и внедрить в клиническую практику методики применения несвободных кровоснабжаемых костных трансплантатов для лечения ложных суставов и дефектов костей и обосновать целесообразность применения таких операций. Для каждого сегмента верхней конечности выделены донорские зоны. Изучены варианты анатомического строения сосудов после их отхождения от магистральных сосудов, и это касалось отдельных ветвей грудноакромиальной артерии, лучевой и локтевых артерий, межкостной артерии, тыльных артерий кисти и пальцев на верхней конечности. Разработана и внедрена в клиническую практику методика лечения ложных суставов и дефектов ключицы путем пересадки трансплантата той же ключицы, нижней трети плечевой кости путем пересадки трансплантата лучевой кости одноименной конечности на мышечно-сосудистой ножке. Разработана и внедрена в клиническую практику методика пересадки участка одной из костей предплечья для замещения дефекта рядом расположенной кости на уровне дистальных метаэпифизов с использованием мышцы квадратного пронатора в качестве мышечно-сосудистой ножки либо для замещения дефекта пястной кости. Проведена серия экспериментов, в результате которых разработано несколько вариантов пересадки кровоснабжаемых трансплантатов костей пясти, дистального метаэпифиза лучевой кости для ле-

чения ложного сустава или дефекта ладьевидной кости запястья. Разработана и внедрена в клиническую практику методика восстановления первого пальца кисти при его частичной утрате путем пересадки кожно-костного аутотрансплантата на сосудисто-нервном пучке.

Фиксацию костных трансплантатов осуществляли пластинами на ключице, плечевой, локтевой и лучевой кости, спицами – на пястных костях и костях запястья, пальцах кисти.

Приводим описание одной из разработанных методик восстановления утраченного первого пальца кисти (рис. 1), а также клиническое наблюдение. Изучена топографическая анатомия тыльной артерии запястья, которая даёт ветви к пястным костям. Ветви входят в пястные кости в области их основания; при этом нитевидные сосуды распространяются по надкостнице на всём протяжении пястной кости. Тыльная артерия запястья является соединительным сосудом между глубокой ветвью лучевой артерии и тыльной ветвью локтевой артерии. Диаметр тыльной артерии запястья, измеренный микрометром, составил 0,15-0,20 мм; диаметр тыльных метакарпальных ветвей составил 0,1-0,15 мм. Тыльная артерия запястья, идущая в поперечном направлении, может быть отпрепарирована от подлежащих тканей (надкостницы мелких костей запястья) вместе с сопровождающими венами. С учётом двойного кровоснабжения этой артерии она может быть перевязана во втором или третьем межпястных промежутках и мобилизована вместе с пястной костью.

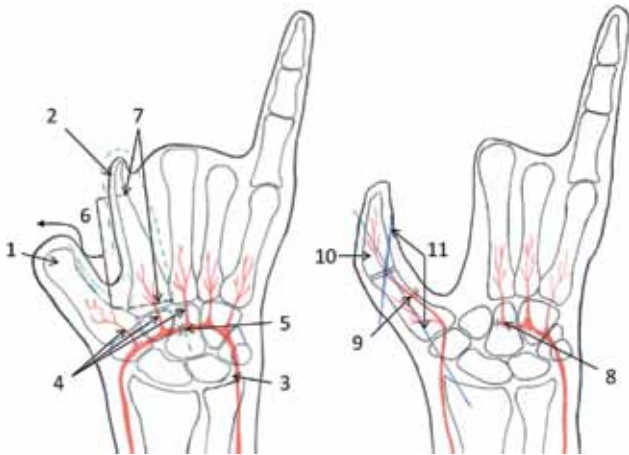


Рис. 1. Схема операции: 1 – культя I пястной кости; 2 – II пястная кость: пунктиром отмечены границы выделения комплекса тканей; 3 – тыльная артерия запястья; 4 – метакарпальные артерии; 5 – место перевязки тыльной артерии запястья; 6 – направление перемещения кровоснабжаемого комплекса тканей; 7 – уровни остеотомии II пястной кости; 8 – перевязанная тыльная артерия запястья; 9 – перемещенная артерия запястья с участком метакарпальной артерии; 10 – перемещенный трансплантат II пястной кости; 11 – перекрестно введенные спицы для фиксации трансплантата

Больной В., 24 лет, поступил в клинику по поводу отчленения I-IV пальцев и III пястной кости, застарелого

вывиха IV пястной кости после взрывного ранения правой кисти (рис. 2, 3).

В связи с короткими культями пястных костей пальцев отсутствовал схват правой кисти. С целью изучения кровоснабжения кисти выполнена ангиография (рис. 4). Стрелкой показана II метакарпальная артерия, являющаяся ветвью тыльной артерии запястья, кровоснабжающая II пястную кость.

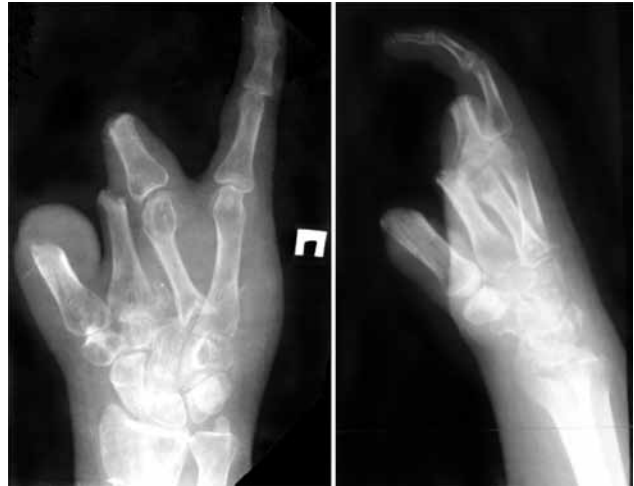

Рис. 2. Рентгенограммы правой кисти перед операцией

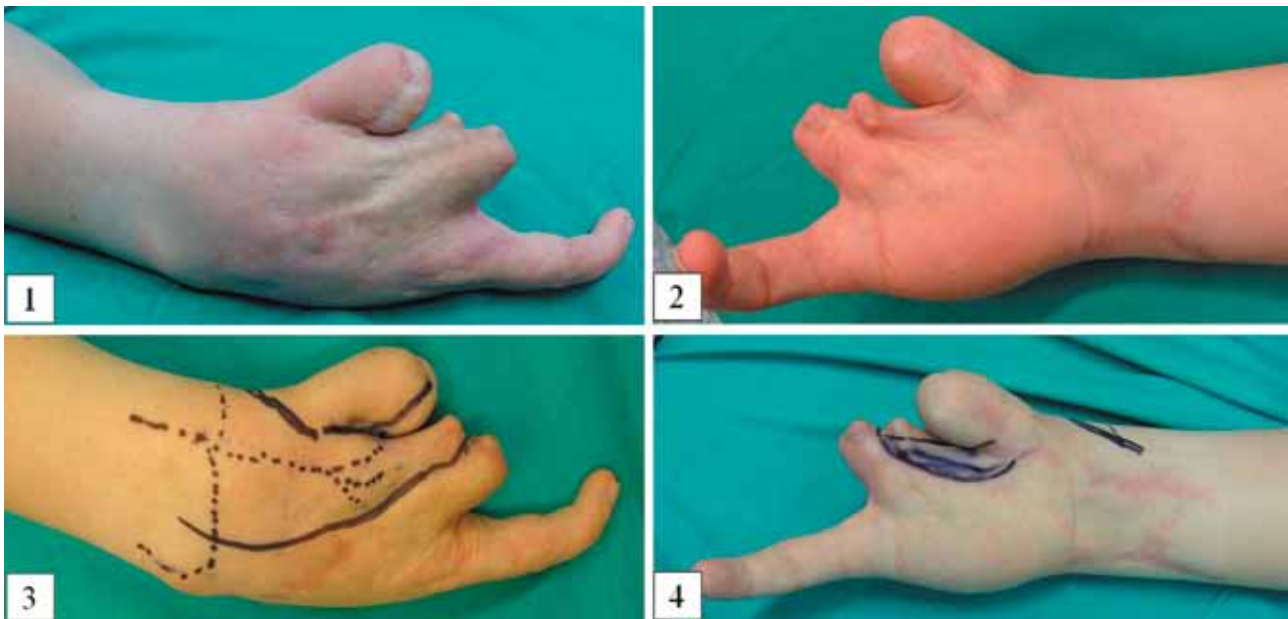


Рис. 3. Вид правой кисти: 1 – тыльная поверхность, 2 – ладонная поверхность; 3, 4 – предоперационная разметка операционного поля

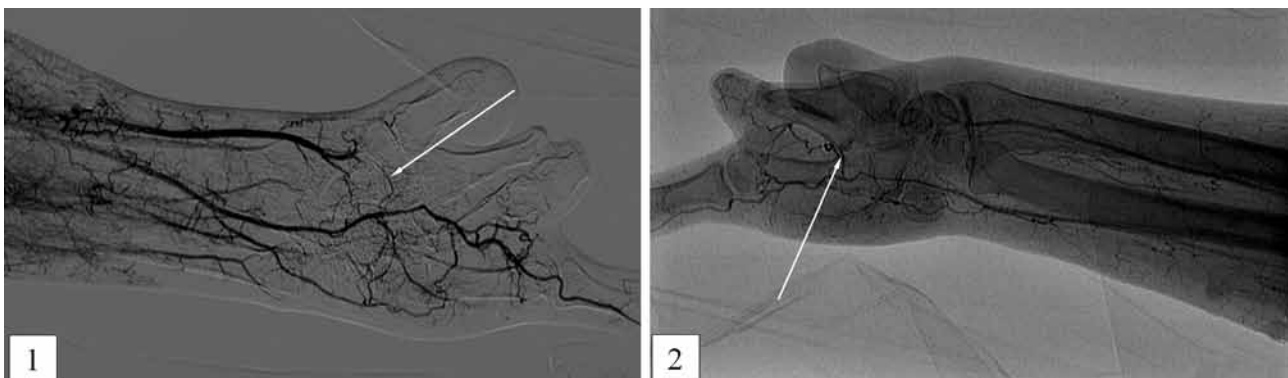


Рис. 4. Больной В., 24 лет. Ангиограммы правой кисти и предплечья

12.03.2012 г. под проводниковой анестезией тыльным доступом во втором межпальцевом промежутке по краю третьей пястной кости выделен кожно-фасциальный лоскут. Под микроскопом выделена II метакарпальная артерия, являющаяся ветвью тыльной запястной артерии, которая обеспечивает кровоснабжение II пястной кости. Артерия перевязана между вторым и третьим межпальцевыми промежутками. Кожно-фасциальный лоскут с II пястной костью получил мобильность, что позволило переместить II пястную кость с кожно-фасциальным лоскутом на торец опиленной культы I пястной кости и фиксировать костную часть трансплантата 2 спицами (рис. 5).

Для стабилизации первой пястной кости проведена спица через неё и лучевую кости. Первая пястная кость укрыта предварительно пересаженным избытком мягких

тканей на культе пястной кости с ладонной стороны, которые сшиты с мягкими тканями тыльного лоскута второй пястной кости. При опиливании основания второй пястной кости отмечено кровотечение из губчатой части кости, что свидетельствует о её кровоснабжении. Край образовавшегося дефекта I межпальцевого промежутка после пересадки второй пястной кости мобилизованы, а дефект укрыт расщепленным дерматомным трансплантатом, взятым с предплечья. Длина костного трансплантата II пястной кости составляет 32 мм, длина I луча, состоящая из I пястной кости и пересаженного трансплантата – 9,5 см (рис. 6). Дерматомный трансплантат фиксирован к краям кожного дефекта первого межпальцевого промежутка. Кисть иммобилизована гипсовой лонгетой. Заживление послеоперационных ран первичным натяжением. Лонгета и спицы удалены через 6 недель.

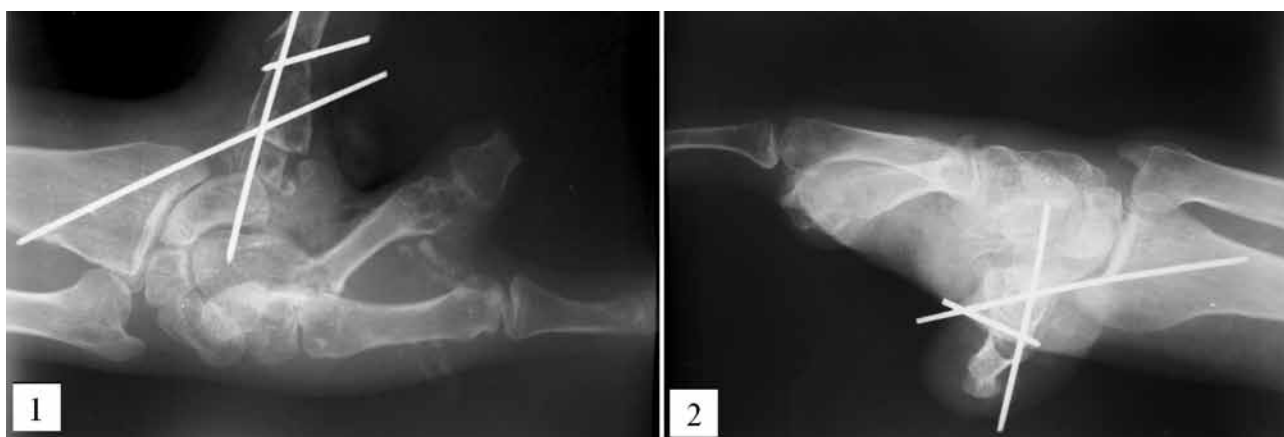


Рис. 5. Рентгенограммы после операции

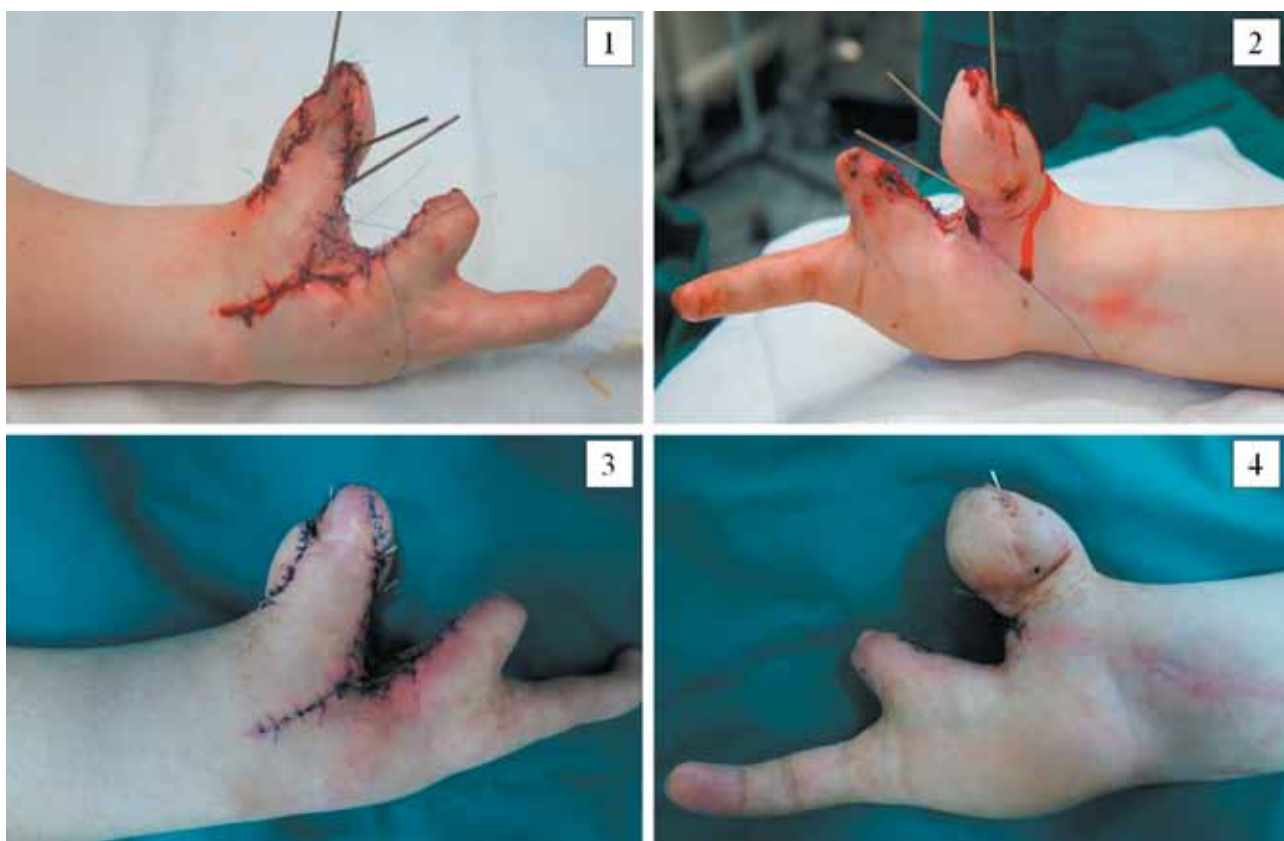


Рис. 6. Вид кисти через 2 суток (1, 2) и через 12 суток (3, 4) после операции

Наступило сращение пересаженного трансплантата с культей I пястной кости. Больной разрабатывал движения в суставах кисти. Осмотрен через 6 месяцев. Имеется комбинированная контрактура кистевого сустава. На рентгенограммах – сращение пересаженного костного трансплантата с культей I пястной кости (рис. 7).

Имели место следующие осложнения: рассасывание пересаженного трансплантата (1), миграция трансплантата (2), тромбоз сосудов питающей ножки с асептическим некрозом трансплантата (2), асептический некроз дистального отломка ладьевидной кости (1).

Результаты лечения оценивали по опроснику DASH (Disabilities of the Arm, Hand and Shoulder Questionnaire) [5]. Хорошие анатомо-функциональные результаты получены у 108 оперированных больных (80 %), удовлетворительные – у 22 (16,3 %), неудовлетворительные у 5 (3,7 %) (табл. 2). Причинами неудач были самовольное снятие лонгеты больным (2), повторная травма (2), а также остеомиелит пере-

саженного косного трансплантата, потребовавший его удаления (1).

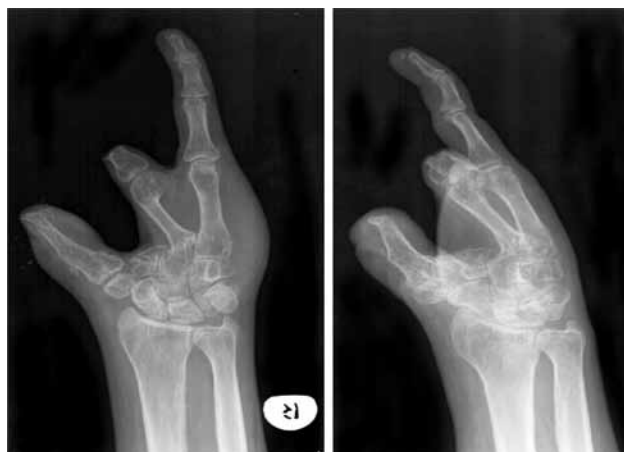

Рис. 7. Рентгенограммы кисти через 6 мес. после операции

Таблица 2

Отдаленные результаты лечения больных

Локализация ложного сустава или дефекта	Результаты лечения			Всего	
	хорошие	удовлетворительные	неудовлетворительные	абс. числ	%%
Ложный сустав ключицы	17	2	1	20	14,8
Дефект плечевой кости	11	1	—	12	8,9
Ложный сустав плечевой кости	6	2	1	9	6,7
Ложный сустав нижней трети плеча	6	—	—	6	4,4
Дефект предплечья	7	4	—	11	8,1
Ложный сустав ладьевидной кости	29	7	2	38	28,1
Дефект полулунной кости	7	2	—	9	6,7
Дефект пястных костей	9	4	1	14	10,4
Дефект костей пясти и запястья	2	—	—	2	1,5
Утрата I пальца	5	—	—	5	3,7
Итого	абс. числ.	108	22	5	135
	%%	80	16,3	3,7	100,0

## ВЫВОДЫ

1. Проведенные экспериментальные исследования позволили обосновать и выделить донорские зоны для формирования несвободных кровоснабжаемых костных трансплантатов и их пересадки в область ложного сустава или дефекта кости.

2. При использовании несвободных кровоснабжаемых костных трансплантатов для лечения 135 больных, имевших ложные суставы и дефекты костей, сращение наступило у 130, что составило 96,3 %.

3. Имевшие место осложнения, в частности, рассасывание пересаженного трансплантата (1), миграция

трансплантата (2), тромбоз сосудов питающей ножки с асептическим некрозом трансплантата (2), асептический некроз дистального отломка ладьевидной кости (1) были связаны с нарушением рекомендаций, повторной травмой, инфекцией.

4. Разработанные в эксперименте методики перемещения кровоснабжаемых костных трансплантатов в области ложных суставов и дефектов костей являются перспективными и могут получить применение в клинической практике в условиях специализированных отделений.

## ЛИТЕРАТУРА

1. Брагилев В.А. Экспериментально-клиническое обоснование свободной пересадки кровоснабжаемых костных аутоаллотрансплантатов без восстановления их венозного оттока: автореф. дис. ... канд. мед. наук. СПб., 1996. 21 с.
2. Волков М.В., Гришин И.Г., Махсон К.Е. О показаниях к свободной аутопластике дефектов костными, кожными или кожно-костными трансплантатами на сосудистой ножке // Ортопедия, травматология и протезирование. 1983. № 8. С. 1-4.
3. Гайдуков В.М. Ложные суставы. СПб.: Наука, 1995. 204 с. Gaidukov V.M. *Lozhnyye sustavy [Pseudoarthroses]. SPb.: Nauka, 1995. 204 s*
4. Голубев В.Г. Свободная пересадка костных аутоаллотрансплантатов на сосудистой ножке при дефектах трубчатых костей: автореф. дис. ... д-ра мед. наук. М., 1986. 27 с.
5. Крамаров А.Н. Несвободная костная пластика на мобильной сосудисто-нервной ножке при лечении атрофических ложных суставов и несросшихся переломов большеберцовой кости: автореф. дис. ... канд. мед. наук. М., 1997. 23 с.
6. Миланов Н.О., Зелянин А.С., Симаков В.И. Реконструкция дистального отдела плечевой кости при несросшихся и неправильно сросшихся

внутрикостных переломах с использованием надкостнично-кортикальных аутоотрансплантатов на сосудистой ножке // Вестн. травматологии и ортопедии им Н.Н. Приорова. 2002. № 2. С. 49-53.

7. Пшениснов К.П. Микрохирургическая аутоотрансплантация при повреждениях, их последствиях и заболеваниях опорно-двигательной системы : автореф. дис. ... д-ра мед. наук. СПб., 1992. 41 с.
8. Топыркин В.Г. Лечение несросшихся переломов, ложных суставов ладьевидной, асептических некрозов полулунной кости кисти васкуляризованной костной пластикой и аппаратом Илизарова : автореф. дис. ... канд. мед. наук. М., 1996. 20 с.
9. Шаповалов В.М. Военная травматология и ортопедия. СПб. : Морсар, 2004. 678 с.
10. Шведовченко И.В. Анатомо-клинические обоснования пластики лоскутами с осевым кровоснабжением у детей с мягкотканно-костными дефектами верхней конечности // Травматология и ортопедия России. – 2005. № 3. (Приложение). С. 4–10.
11. The Ilizarov method for complex fracture nonunions / D. DiPasquale, M.G. Ochsner, A.M. Kelly, D.M. Maloney // J. Trauma. 1994. Vol. 37, No 4. P. 629-634.
12. Green D.P., O'Brien E.T. Open reduction of carpal dislocations: indications and operative techniques // J. Hand Surg. Am. 1978. Vol. 3, No 3. P. 250-265.
13. Hudak P.L., Amadio P.C., Bombardier C. Development of an upper extremity outcome measure: the DASH (disabilities of the arm, shoulder and hand) // Am. J. Ind. Med. 1996. Vol. 29, No 6. P. 602-608.
14. Successful reconstruction of a gunshot segmental defect of the radius with a free vascularised fibular osteocutaneous flap / A.R. Molina, E. Ali, L.van Rensburg, C.M. Malata // J. Plast. Reconstr. Aesthet. Surg. 2010. Vol. 63, No 12. P. 2181-2184.
15. Gunshot upper extremity injury reconstructed with a fibula osteoseptocutaneous free flap (case report) / M.I. Oliveira, P.C. Ferreira, R.F. Barbosa, R.J. Horta, I.M. Bartosch, J.C. Reis, J.M. Amarante // Tech. Hand Up. Extrem. Surg. 2009. Vol. 13, No 2. P. 60-64.
16. Steinmann S.P., Bishop A.T., Berger R.A. Use of the 1,2 intercompartmental suprarretinacular artery as a vascularized pedicle bone graft for difficult scaphoid nonunion // J. Hand Surg. Am. 2002. Vol. 27, No 3. P. 391-401.
17. Taylor G.I. The current status of free vascularized bone grafts // Clin. Plast. Surg. 1983. Vol. 10, No 1. P. 185-209.
18. Wood M.B., Bishop A.T. Massive bone defects of the upper limb: reconstruction by vascularized bone transfer // Hand Clin. 2007. Vol. 23, No 1. P. 49-56.

#### REFERENCES

1. Bragilev V.A. Eksperimental'no-klinicheskoe obosnovanie svobodnoi peresadki krovosnabzhaemykh kostnykh autotransplantatov bez vosstanovleniia ikh venoznogo ottoka [Experimental-and-clinical substantiation of free transplanting vascularized bone autografts without restoring their venous outflow] [автореф. дис. канд. мед. наук]. СПб., 1996. 21 с.
2. Volkov M.V., Grishin I.G., Makhson K.E. O pokazaniiah k svobodnoi autoplastike defektov kostnymi, kozhnymi ili kozhno-kostnymi transplantatami na sosudistoi nozhke [On the indications for free autoplasty of defects using bone, skin, or osteodermal pedicle grafts] // Ortop. Travmatol. Protezir. 1983. N 8. S. 1-4.
3. Gaidukov V.M. Lozhnye sustavy [Pseudoarthroses]. SPb. : Nauka, 1995. 204 s
4. Golubev V.G. Svobodnaia peresadka kostnykh autotransplantatov na sosudistoi nozhke pri defektakh trubchatykh kostei [Free transplantation of bone pedicle autografts for tubular bone defects][автореф. дис. д-ра мед. наук]. М., 1986. 27 с.
5. Kramarov A.N. Nesvobodnaia kostnaia plastika na mobil'noi sosudisto-nervnoi nozhke pri lechenii atroficheskikh lozhnykh sustavov i nesrosshikhسيا perelomov bol'shebertsovoi kosti [Non-free osteoplasty with a mobile neurovascular pedicle for treatment of atrophic pseudoarthroses and non-united tibial fractures] [автореф. дис. канд. мед. наук]. М., 1997. 23 с.
6. Milanov N.O., Zelianin A.S., Simakov V.I. Rekonstruktsiia distal'nogo otdela plechevoi kosti pri nesrosshikhسيا i nepravil'no srosshikhسيا vnutrisustavnykh perelomakh s ispol'zovaniem nadkostnichno-kortikal'nykh autotransplantatov na sosudistoi nozhke [Distal humeral reconstruction for non-united and malunited intraarticular fractures using periosteal-cortical pedicle autografts] // Vestn. Travmatologii i Ortopedii im N.N. Priorova. 2002. N 2. S. 49-53.
7. Pshenisnov K.P. Mikrokhirurgicheskaia autotransplantatsiia pri povrezhdeniiah, ikh posledstviiah i zabolevaniiah oporno-dvigatel'noi sistemy [Microsurgical autotransplantation for injuries, their consequences and diseases of the locomotor system] [автореф. дис. д-ра мед. наук]. СПб., 1992. 41 с.
8. Topyrkin V.G. Lechenie nesrosshikhسيا perelomov, lozhnykh sustavov lad'evidnoi, asepticeskikh nekrozov polulunnoi kostei kisti vaskuliarizovannoi kostnoi plastikoi i apparatom Ilizarova [Treatment of the hand navicular bone non-united fractures, pseudoarthroses, lunate bone aseptic necroses using vascularized osteoplasty and the Ilizarov fixator] [автореф. дис. канд. мед. наук]. М., 1996. 20 с.
9. Shapovalov V.M. Voennaia travmatologiya i ortopediya [Military traumatology and orthopaedics]. SPb. : Morсар, 2004. 678 s.
10. Shvedovchenko I.V. Anatomo-klinicheskie obosnovaniia plastiki loskutami s oseym krovosnabzheniem u detei s miagkotkanno-kostnymi defektami verkhnei konechnosti [Anatomic-and-clinical substantiations of plasty using grafts with axial blood supply in children with soft tissue-and-bone defects of the upper limb] // Травматология и Ортопедия России. 2005. N 3. (Prilozhenie). S. 4–10.
11. The Ilizarov method for complex fracture nonunions / D. DiPasquale, M.G. Ochsner, A.M. Kelly, D.M. Maloney // J. Trauma. 1994. Vol. 37, No 4. P. 629-634.
12. Green D.P., O'Brien E.T. Open reduction of carpal dislocations: indications and operative techniques // J. Hand Surg. Am. 1978. Vol. 3, No 3. P. 250-265.
13. Hudak P.L., Amadio P.C., Bombardier C. Development of an upper extremity outcome measure: the DASH (disabilities of the arm, shoulder and hand) // Am. J. Ind. Med. 1996. Vol. 29, No 6. P. 602-608.
14. Successful reconstruction of a gunshot segmental defect of the radius with a free vascularised fibular osteocutaneous flap / A.R. Molina, E. Ali, L.van Rensburg, C.M. Malata // J. Plast. Reconstr. Aesthet. Surg. 2010. Vol. 63, No 12. P. 2181-2184.
15. Gunshot upper extremity injury reconstructed with a fibula osteoseptocutaneous free flap (case report) / M.I. Oliveira, P.C. Ferreira, R.F. Barbosa, R.J. Horta, I.M. Bartosch, J.C. Reis, J.M. Amarante // Tech. Hand Up. Extrem. Surg. 2009. Vol. 13, No 2. P. 60-64.
16. Steinmann S.P., Bishop A.T., Berger R.A. Use of the 1,2 intercompartmental suprarretinacular artery as a vascularized pedicle bone graft for difficult scaphoid nonunion // J. Hand Surg. Am. 2002. Vol. 27, No 3. P. 391-401.
17. Taylor G.I. The current status of free vascularized bone grafts // Clin. Plast. Surg. 1983. Vol. 10, No 1. P. 185-209.
18. Wood M.B., Bishop A.T. Massive bone defects of the upper limb: reconstruction by vascularized bone transfer // Hand Clin. 2007. Vol. 23, No 1. P. 49-56.

Рукопись поступила 25.03.2014.

#### Сведения об авторах:

1. Губочкин Николай Григорьевич – Военно-медицинская академия им. С.М. Кирова, г. Санкт-Петербург, начальник отделения реконструктивной и восстановительной хирургии кафедры военной травматологии и ортопедии, вице-президент ассоциации хирургов кисти Северо-Запада, д. м. н., e-mail: Gubochkin\_NG@mail.ru.
2. Микитюк Сергей Иванович – Военно-медицинская академия им. С.М. Кирова, г. Санкт-Петербург, старший ординатор клиники военно-полевой хирургии, e-mail: smikityuk@yandex.ru.
3. Иванов Виталий Сергеевич – Военно-медицинская академия им. С.М. Кирова, г. Санкт-Петербург, старший ординатор клиники военной травматологии и ортопедии, e-mail: ivanovka78@gmail.ru.

#### About the authors

1. Dr. Nikolai G. Gubochkin – head of the Reconstructive and Plastic Surgery Unit of the Department of Military Traumatology and Orthopedics, S.M. Kirov Military Medical Academy (Saint-Petersburg), Vice-President of the North-west Hand Surgery Association, e-mail: Gubochkin\_NG@mail.ru
2. Sergey I. Mikityuk – doctor of the Department of Field Surgery Clinics, the S.M. Kirov Military Medical Academy (Saint-Petersburg), e-mail: smikityuk@yandex.ru
3. Vitaliy S. Ivanov – doctor of the Department of Military Traumatology and Orthopaedics, the S.M. Kirov Military Medical Academy (Saint-Petersburg), e-mail: ivanovka78@gmail.ru