

Чрескостный остеосинтез в хирургическом лечении костных кист

В.И. Шевцов, Л.М. Куфтырев, К.Э. Пожарищенский, А.В. Злобин

Transosseous osteosynthesis for surgical treatment of bone cysts

V.I. Shevtsov, L.M. Kuftyrev, K.E. Pozharishchensky, A.V. Zlobin

Российский научный центр "Восстановительная травматология и ортопедия" им. академика Г. А. Илизарова, г. Курган
(Генеральный директор — академик РАМТН, д.м.н., профессор, заслуженный деятель науки РФ В.И. Шевцов)

В статье рассмотрены вопросы дифференцированного применения методик чрескостного остеосинтеза при лечении 45 больных с кистами костей. Представлены клинико-рентгенологические характеристики поражений кости при данной патологии. Проведен анализ анатомо-функциональных результатов лечения.

Ключевые слова: киста, чрескостный остеосинтез, аппарат Илизарова, плечо, бедро, голень.

Differentiated use of transosseous osteosynthesis techniques for treatment of 45 patients with bone cysts is discussed in the work. Clinical-and-roentgenologic characteristics of bone lesions are given for this pathology. Analysis of anatomofunctional results of treatment is made.

Keywords: cyst, transosseous osteosynthesis, the Ilizarov apparatus, humerus, femur, tibia.

ВВЕДЕНИЕ

Проблема лечения больных с костными кистами занимает особое место в ортопедии и костной патологии. Диапазон лечебных пособий при этом заболевании достаточно широк: от многоэтапного консервативного пункционного лечения, лучевой терапии до радикальных хирургических методов (экскохлеация, краевая и сегментарная резекция, удаление суставных концов длинных костей с использованием различных костнопластических материалов) [2 - 4]. Однако, разнообразие применяемых способов не отражает единого мнения о принципах и тактике

построения лечебного процесса, а сведения о достигнутых результатах зачастую противоречивы и по данным ряда авторов отмечается высокий процент рецидивов после оперативного лечения, необоснованность проведения обширных операций, приводящих к инвалидности, случаи злокачественного перерождения оболочек кист после лучевой терапии [1, 5, 6].

За последние годы чрескостный остеосинтез аппаратом Илизарова нашел свое применение и при лечении костных кист [7, 8, 9].

МАТЕРИАЛЫ И МЕТОДЫ ИССЛЕДОВАНИЯ

Мы располагаем опытом лечения 45 больных с костными кистами в возрасте от 7 до 36 лет (женщин - 18, мужчин - 27), которым применялись дифференцированные варианты методик чрескостного остеосинтеза аппаратом Илизарова.

Как видно из таблицы 1 данный контингент больных в основном составляли лица в возрасте от 7 до 16 лет (80%). В клинику по поводу патологического перелома на уровне очага деструкции обратилось 22 пациента, а 23 – с жалобами на боли в соответствующем костном сегменте конечности.

Таблица 1
Распределение больных с костными кистами по возрасту

| Возраст | 7–10 | 11–16 | 17–24 | Старше 25 | Всего |
|----------------|------|-------|-------|-----------|-------|
| Кол-во больных | 15 | 21 | 6 | 3 | 45 |

Ранее по поводу кистозного процесса, осложненного патологическим переломом, лечилось 23 больных с применением консервативных (гипсовая повязка, скелетное вытяжение) и 12 – оперативных методов.

Таблица 2

Методы оперативного лечения, применявшиеся ранее больным с костной кистой

| Метод оперативного лечения | Число операций |
|---|----------------|
| Внутрикостная резекция с ауто-, аллопластикой | 8 |
| Чрескостный остеосинтез аппаратом Илизарова | 3 |
| Металлоостеосинтез пластиной | 1 |

По локализации на сегментах конечности патология была представлена следующим образом: плечевая кость – 19, лучевая – 1, фаланга пальца кисти – 2, бедренная – 14, большеберцовая – 7, пяточная кость – 2.

Характер анатомических нарушений сегмента у больных с костными кистами представлен в таблице 3.

Таблица 3

Анатомические нарушения сегментов конечности у больных с костными кистами

| Анатомические нарушения Сегмент конечности | Пат. подвижность | Деформации | | | | | Укорочение | Увеличение продольного размера сегмента |
|---|------------------|---------------|----------|---------------|------------------|---|------------|---|
| | | Ангуляционная | Варусная | Анге-варусная | Рекурвант.-варус | | | |
| Плечевая кость | 12 | 2 | 4 | 4 | - | 5 | - | |
| Лучевая кость | - | - | - | - | - | - | - | |
| Фаланга пальца кисти | - | - | - | - | - | - | - | |
| Бедренная кость | 7 | - | 4 | 4 | 1 | 1 | 2 | |
| Большеберцовая кость | 3 | 3 | - | 1 | - | 1 | | |
| Пяточная кость | - | - | - | - | - | - | | |
| ВСЕГО | 22 | 5 | 8 | 9 | 1 | 7 | 2 | |

Как видно из таблицы 3 деформации и укорочения сегмента наблюдались у пациентов, соответственно, в 51,1% и 15,6% случаев, что усугубляло тяжесть патологии и требовало дополнительных дифференцированных приемов по их устранению.

Рентгенологически киста располагалась в проксимальном метафизе или метадиафизе в 27, диафизе – 13, дистальном метафизе или метадиафизе – в 5 случаях.

При наличии патологического перелома отмечено, что из 22 человек его имевших, он не был полным у 9 и выглядел в виде надлома, у остальных пациентов на рентгенограммах отдельные пластинки истонченного коркового вещества выглядели вдавленными в полость кисты или располагались поперечно к ее боковым стенкам. На уровне перелома истонченный корковый цилиндр одного отломка характерно смещался на противоположный отломок, слегка сминая его конец. При этом из больных, имев-

ших уже в анамнезе патологический перелом, новое нарушение целостности кости ни у одного не возникало на месте предшествующего. Поперечная линия перелома наблюдалась в семи, косопоперечная - в шести случаях.

Величина распространения патологического процесса по длине кости была различной и колебалась от 2 до 13 см (таблица 4).

Таблица 4

Величина распространения кистозного очага по длине кости

| Продольная величина в см | 2 - 4 | 5 - 8 | 9 - 13 | Всего |
|--------------------------|-------|-------|--------|-------|
| Число больных | 8 | 24 | 13 | 45 |

Размеры кистозного поражения кости составляли от 2 см² на фаланге пальца до 40 см² на бедренной кости.

В зависимости от характера патологии больным применялись бескровные и оперативные методики лечения, включающие приемы компрессии, дистракции, а также выполнение аутопластики в сочетании с остеосинтезом аппаратом Илизарова. (таблица 5).

Закрытый монолокальный компрессионный остеосинтез применен 10 больным с патологическим переломом: плечевой кости – 5, бедренной – 4, большеберцовой – у одного пациента. При этом варианты компоновок аппарата Илизарова выбирали с учетом локализации и линии излома, в соответствии с основными принципами лечения переломов длинных трубчатых костей.

Закрытый монолокальный дистракционный и чередующийся компрессионно-дистракционный остеосинтез использовали у 7 больных, имевших укорочение и деформацию соответствующего костного сегмента (плечевая кость – 5, бедренная – 2). В случае применения закрытого монолокального чередующегося компрессионно-дистракционного остеосинтеза, вначале осуществлялась компрессия на стыке отломков в течение двух недель и в последующем дозированной дистракцией производили удлинение кости на необходимую величину.

Показанием к оперативному вмешательству служили: отсутствие положительной динамики репаративных процессов в патологическом очаге при консервативном лечении, увеличение размеров очага деструкции, неоднократные патологические переломы или угроза их возникновения, наличие деформаций сегмента с укорочением или без него, а также рецидивы после ранее выполненных оперативных вмешательств.

Методики лечения больных с костными кистами

| Методики лечения | Число больных |
|--|---------------|
| <u>1. при патологическом переломе:</u> | |
| •Закрытый монолокальный компрессионный остеосинтез | 10 |
| •Закрытый монолокальный дистракционный остеосинтез | 4 |
| •Закрытый монолокальный чередующийся компрессионно-дистракционный остеосинтез | 3 |
| •Билокальный последовательный дистракционно-компрессионный остеосинтез после сегментарной резекции | 2 |
| •Внутрикостная резекция и компрессионный остеосинтез | 1 |
| •Внутрикостная резекция в сочетании со свободной аутопластикой, остеосинтез аппаратом Илизарова | 2 |
| <u>2. без патологического перелома:</u> | |
| •Внутрикостная резекция очага деструкции, остеотомия сегмента, остеосинтез аппаратом Илизарова | 7 |
| •Внутрикостная резекция в сочетании с аутопластикой местным кортикальным трансплантатом, остеосинтез аппаратом Илизарова | 14 |
| •Сегментарная резекция, аутопластика дефекта трансплантатом из большеберцовой кости, чрескостный остеосинтез | 2 |
| Всего: | 45 |

Билокальный последовательный дистракционно-компрессионный остеосинтез на голени применили у двух больных с патологическим переломом, которым, в связи с неоднократными рецидивами кистозного процесса в анамнезе, была произведена резекция патологически измененной кости и осуществляли замещение дефекта удлинением одного из отломков (в одном случае посредством дистракционного эпифизолиза).

Внутрикостная резекция в сочетании с аутопластикой и остеосинтезом аппаратом Илизарова произведена двум больным с повторными патологическими переломами плечевой кости при значительных (10 и 12 см) продольных размерах кистозного очага. Пластический материал для свободной аутопластики брали из крыла подвздошной кости. Одному пациенту с патологическим переломом плечевой кости, которому был наложен аппарат Илизарова для закрытого сращения отломков, при отсутствии признаков регенерации в зоне очага деструкции через 1 месяц фиксации произведена внутрикостная резекция и продолжен остеосинтез аппаратом.

Когда патологический процесс кости не был осложнен ее переломом, в 23 случаях (плечевая кость - 7, лучевая - 1, фаланга пальца кисти - 2, бедренная - 7, большеберцовая - 4, пяточная кость - 2) при величине очага деструкции по длине кости от 2 до 13 см применены разработанные нами варианты внутрикостной резекции самостоятельно и в сочетании с аутопластикой.

Так, 14 пациентам произведена аутопластика кистозной полости местной костной тканью, что позволило исключить взятие свободных ауто-трансплантатов из других костей скелета.¹

¹ Заявка 96100572/14, РФ, МКИ⁶ А61В17/56. Способ лечения поражения трубчатой кости / Шевцов В.И. (РФ), Куфтырев Л.М. (РФ), Пожарищенский К.Э. (РФ), Российский научный центр "Восстановительная травматология и ортопедия" им. академика Г.А. Илизарова (РФ). - Заявлено 10.01.96.

Трансплантат, полученный при трепанации, укладывали к наиболее истонченной стенке кистозной полости и фиксировали спицами. В том числе, у 5 больных, имевших деформацию сегмента на уровне патологически измененной кости, трансплантат формировали в пределах очага поражения со стороны ее вершины и после внутрикостной резекции осуществляли коррегирующую остеотомию через стенки полости. Затем укладывали трансплантат в полость и одновременно производили устранение деформации, а при необходимости в последующем - дозированное удлинение сегмента^{2,3}.

В группе больных из 7 человек использовали экскохлеацию очага в метафизе кости (проксимальном - 6, дистальном - 1) с различными вариантами выполнения остеотомии в данной области. В зависимости от поставленной задачи, посредством чрескостного остеосинтеза аппаратом Илизарова дозированно осуществляли взаимное погружение сформированных отломков кости, либо последовательную комбинацию приемов компрессии и дистракции^{4,5,6}.

Двум больным с кистой фаланги пальца кисти

² Заявка 96105770/14, РФ, МКИ⁶ А61В17/56. Способ лечения патологического очага трубчатой кости / Шевцов В.И. (РФ), Куфтырев Л.М. (РФ), Пожарищенский К.Э. (РФ), Российский научный центр "Восстановительная травматология и ортопедия" им. академика Г.А. Илизарова (РФ). - Заявлено 24.12.96.

³ Заявка 96124169/14, РФ, МКИ⁶ А61В17/56. Способ лечения поражения трубчатой кости при ее деформации / Шевцов В.И. (РФ), Куфтырев Л.М. (РФ), Пожарищенский К.Э. (РФ), Российский научный центр "Восстановительная травматология и ортопедия" им. академика Г.А. Илизарова (РФ). - Заявлено 24.12.96.

⁴ Заявка 95121323/14, РФ, МКИ⁶ А61В17/56. Способ лечения опухолеподобного заболевания кости / Шевцов В.И. (РФ), Куфтырев Л.М. (РФ), Пожарищенский К.Э. (РФ), Российский научный центр "Восстановительная травматология и ортопедия" им. академика Г.А. Илизарова (РФ). - Заявлено 10.06.94; Опубл. 27.03.97, Бюл. 6.

⁵ Заявка 95121323/14, РФ, МКИ⁶ А61В17/56. Способ лечения поражения бедренной кости вертлбной локализации / Шевцов В.И. (РФ), Куфтырев Л.М. (РФ), Пожарищенский К.Э. (РФ), Российский научный центр "Восстановительная травматология и ортопедия" им. академика Г.А. Илизарова (РФ). - Заявлено 19.12.95; Опубл. 10.02.98, Бюл. 4.

⁶ Заявка 95104085/14, РФ, МКИ⁶ А61В17/56. Способ лечения опухолеподобного заболевания кости / Шевцов В.И. (РФ), Куфтырев Л.М. (РФ), Пожарищенский К.Э. (РФ), Российский научный центр "Восстановительная травматология и ортопедия" им. академика Г.А. Илизарова (РФ). - Заявлено 21.03.95, Опубл. 27.03.97, Бюл. 6.

ти (средняя IV пальца и основная III пальца) произведена сегментарная резекция патологического очага с замещением дефекта кортикальным аутотрансплантатом из большеберцовой кости и чрескостный остеосинтез.

Средние сроки остеосинтеза у 22 больных с костными кистами, осложненными патологическим переломом составили: при методике закрытого монолокального компрессионного остеосинтеза $67,5 \pm 7,9$ дней, закрытого монолокального дистракционного остеосинтеза (дистракция $51,3 \pm 16,9$; фиксация $79,31 \pm 23,3$), закрытого монолокального чередующегося компрессионно-дистракционного остеосинтеза $113,5 \pm 23,5$ дня, билокального последовательно-

го дистракционно-компрессионного остеосинтеза (дистракция $43,0 \pm 1,0$; фиксация $76,5 \pm 3,5$), при внутрикостной резекции в сочетании с аутопластикой срок остеосинтеза составил $58,3 \pm 17$ дней.

Средние сроки остеосинтеза аппаратом Илизарова при костных кистах, не осложненных патологическим переломом, составили: при методиках внутрикостной резекции патологического очага $102 \pm 6,6$ дня, внутрикостной резекции с аутопластикой местным трансплантатом $81,4 \pm 19,6$ дня, при сегментарной резекции с аутопластикой дефекта кортикальным трансплантатом из большеберцовой кости - 112 дней.

РЕЗУЛЬТАТЫ И ОБСУЖДЕНИЕ

Из 10 больных, которым по поводу патологического перелома был применен закрытый монолокальный компрессионный остеосинтез, сращение достигнуто во всех случаях с правильной биомеханической осью сегмента. При обследовании пациентов в течение года после снятия аппарата повторных переломов и тенденции к рецидиву патологического процесса не выявлено. Отмечено утолщение кортикальных пластинок и наличие костной перемычки на уровне бывшего перелома. Определялись отдельные мелкоячеистые, округлые субкортикальные участки разрежения кости с нечеткими контурами. При обследовании этого контингента в сроки от года до 14 лет у 9 человек признаков рецидива патологического процесса не отмечено. Полная структурная перестройка на протяжении очага рентгенологически констатирована у 6 человек. У двух пациентов в сроки изучения 1 - 3 года на рентгенограммах еще определялись единичные, еле заметные участки размером $0,5 - 0,8$ см с нечеткими контурами и перемычками в виде склерозированной кости. У одной больной с кистой в верхней трети бедренной кости через пять лет после сращения патологического перелома рентгенологически выше и ниже зоны сросшегося перелома в виде костной перемычки толщиной до $0,5$ см были выявлены участки разрежения костной ткани размерами соответственно 3×2 и 5×3 см с четкими контурами и локальным истончением кортикальной пластинки до $0,2$ см. Больной рекомендовано оперативное лечение.

Результаты лечения 7 больных, которым при наличии патологического перелома на уровне костной кисты производилось формирование дистракционного регенерата в связи с имевшимся укорочением сегмента конечности, изучены в сроки от года до шести лет. Достигнутый анатомо-функциональный результат сохранялся у 6 пациентов. Отмечалась органотипическая пере-

стройка дистракционного регенерата величиной от 2 до 10 см. В четырех случаях, при величинах удлинения 2-4 см, сформировались костномозговые каналы, а старые очаги деструкции практически не прослеживались. У двух пациентов с величиной удлинения на 5-10 см отмечались участки перестройки в зоне бывшей кисты на всем протяжении костного регенерата с очагами уплотнения, разряжения и преобразованием крупноячеистой структуры в мелкоячеистую. При наличии первичного сращения у одного пациента через полтора года после снятия аппарата наступил рецидив патологического процесса.

Оценивая исходы лечения 28 больных, которым были применены различные варианты оперативных вмешательств, необходимо отметить, что использование классических приемов костной пластики (2 случая) сопряжено с длительной перестройкой трансплантата и увеличением сроков перехода к полной функциональной нагрузке конечности. Так, по данным рентгенографии, у этих больных органотипическая перестройка кости на уровне бывшего очага поражения наблюдалась к 1,5 - 2 годам после операции.

У двух больных с патологическим переломом, которым была произведена сегментарная резекция очага с замещением дефекта по методике билокального последовательного дистракционно-компрессионного остеосинтеза, достигнуты положительные результаты с отдаленным сроком обследования до двух лет. Величина возмещенного дефекта составила 4 и 5 см.

В 14 случаях использования методики чрескостного остеосинтеза и аутопластики местным кортикальным трансплантатом лечение закончилось успешно и, в сроки от года до 4 лет после снятия аппарата, результат был стабильным. Продолжалась органотипическая структурная перестройка кости без тенденции к рецидиву.

При обследовании 7 пациентов, которым выполнялась эскохлеация очага, остеотомия в зоне поражения и остеосинтез аппаратом Илизарова, в течение трех лет после снятия аппарата достигнутые положительные анатомо-функциональные результаты были стабильными. У двух из этих больных, имевших до лечения увеличение продольного размера бедренной кости на 3 см по сравнению со здоровой, приемами компрессии, использованными при остеосинтезе аппаратом Илизарова, достигнуто уравнивание длины сегментов. В зонах бывшего кистозного поражения определялась положительная динамика структурной перестройки кости, появления новых очагов деструкции за пределами зоны оперативного вмешательства не отмечалось.

У двух больных, которым выполнили сегментарную резекцию на костях кисти, аутопластику кортикальным трансплантатом из большеберцовой кости и чрескостный остеосинтез достигнуто восстановление целостности кости без элементов патологического рассасывания трансплантата, с возможностью осуществления постепенно возрастающих силовых нагрузок сегмента конечности. В ближайшем и отдаленном сроке (до 3,5 лет) после лечения рецидива заболевания не выявлено. Рентгенологическая структура трансплантата практически не отличалась по плотности от прилежащих участков костей кисти. Кисть функционально и косметически пригодна.

Для иллюстрации приводим следующие клинические наблюдения.

Больной Т., 12 лет, ист. бол. 22413 (рис. 1-3), поступил в клинику центра с диагнозом рецидив костной кисты средней трети левого бедра. Болен в течение 5 лет, когда получил закрытый патологический перелом средней трети левого бедра. Лечение по месту жительства (скелетное вытяжение 1 месяц, затем гипсовая повязка). Достигнута консолидация. В последующем произведена операция - внутрикостная резекция очага поражения с аутопластикой полости кортикальными пластинками из гребня большеберцовой кости. Через 1,5 года наступил рецидив. При поступлении жалобы на боли в средней трети левого бедра. Левое бедро длиннее правого на 3 см. Рентгенологически на диафизе бедра определяется центральный очаг деструкции бочкообразной формы 11х3 см, крупноочаистой неомогенной структуры. Кортикальные пластинки кости истончены до 0,1-0,2 см. Результатом пункционной биопсии диагноз подтвержден. В клинике Центра выполнена операция: внутрикостная резекция патологического очага в средней трети левого бедра с вклиниванием дистального отломка в проксимальный. Остеотомия бедра на уровне верхнего полюса кисты.

Остеосинтез аппаратом Илизарова. В последующем дозировано осуществляли компрессию. Фиксация аппаратом 131 день. После снятия аппарата конечность опорная, длина ног одинаковая, функция смежных суставов в полном объеме. При обследовании через 4,5 года анатомо-функциональный результат лечения сохраняется. Рентгенологически определяется структурная перестройка кости в области оперативного вмешательства, заканчивается формирование костномозгового канала. Появление очагов деструкции на протяжении кости не наблюдается.

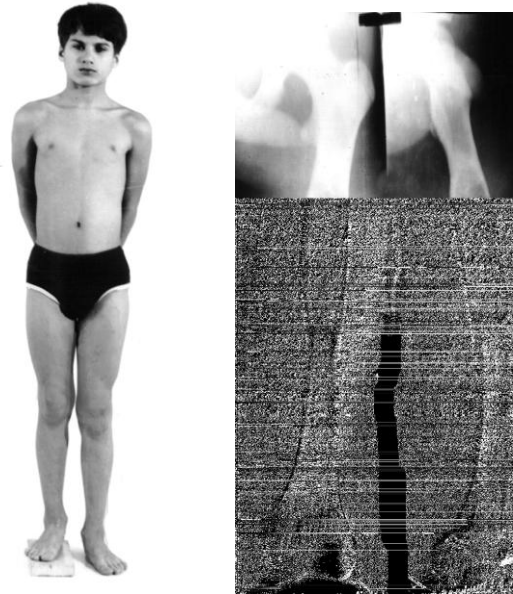


Рис. 1. Больной Т. и его рентгенограммы до лечения

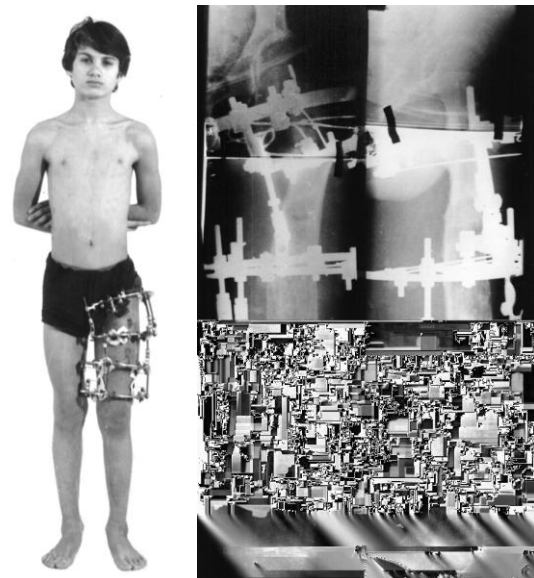


Рис. 2. Больной Т. и его рентгенограммы в процессе остеосинтеза

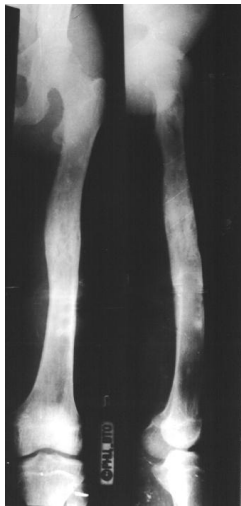

Рис. 3. Больной Т. и его рентгенограммы через 4,5 года после лечения

Больной П., 16 лет, ист. бол. 24379 (рис. 4-6), поступил в клинику Центра с диагнозом: киста верхней трети левой большеберцовой кости. При поступлении: жалобы на умеренные боли в верхней трети голени. Два года назад по поводу данного заболевания оперирован по месту жительства, где выполнена краевая резекция очага поражения с аутопластикой трансплантатами из гребня смежной большеберцовой кости. Рентгенологически определялся очаг разрушения кости 5x2 см с нечеткими контурами негетерогенной структурой окруженной участками остеопороза, с выпячиванием передне-внутренней кортикальной пластинки толщиной 0,8-1 см. После выполнения трепанобиопсии диагноз подтвержден морфологически. В клинике Центра произведена операция: внутрикостная резекция кистозного очага с аутопластикой местным кортикальным трансплантатом. Остеосинтез правой голени аппаратом Илизарова. Аппарат снят через 92 дня. Достигнута консолидация трансплантата с костью. Движения в смежных суставах не ограничены. На контрольном обследовании через 13

месяцев результат лечения сохраняется, жалоб у пациента нет. Рентгенологически отмечается резкое уменьшение, вплоть до исчезновения, участков склероза кости с продолжающейся органотипической перестройкой в зоне бывшего очага поражения.

Давая общую оценку исходов лечения 45 больных с кистами костей можно констатировать, что стабильные положительные результаты дифференцированного использования методики чрескостного остеосинтеза аппаратом Илизарова достигнуты в 94,3% наблюдений. Отрицательные результаты с рецидивом патологического процесса в отдаленные (свыше года) сроки отмечены у двух человек, которым использовали методику закрытого монолокального компрессионного (1) и дистракционного (1) остеосинтеза при кисте бедренной и плечевой костей, осложненной переломом. Это было связано, по нашему мнению, с неправильным выбором методики лечения, которая определяется с учетом возраста пациента, анамнеза (количество патологических переломов, характер предшествующего лечения, склонность заболевания к рецидивированию), клинических и рентгенологических данных (локализация зоны поражения и ее величина, линия патологического перелома, толщина кортикальных стенок, структура кистозного очага и т.д.). В обоих неудачных случаях, учитывая объективные данные патологии, было целесообразным выполнение внутрикостной резекции очага деструкции в сочетании с остеосинтезом аппаратом Илизарова. Кроме того, разработанный нами новый вариант костной аутопластики сопровождался более быстрой органотипической перестройкой участка кистозного поражения кости.

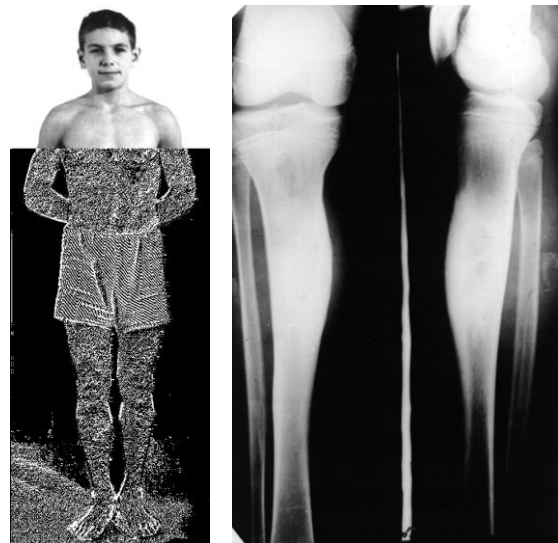


Рис. 4. Больной П. И его рентгенограммы до лечения

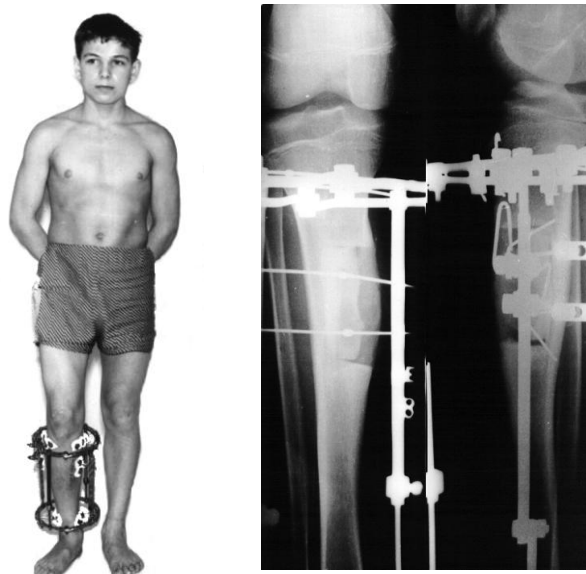


Рис. 5. Больной П. и его рентгенограммы в процессе остеосинтеза




Рис. 6. Больной П. и его рентгенограммы через 13 мес. после лечения

ЛИТЕРАТУРА

1. Бережный А.П. Кисты костей у детей и подростков: Автореф. дис... д-ра мед.наук. - М., 1985. - 28 с.
2. Буркова Л.М. Амбулаторное лечение кист костей у детей: Автореф. дис... канд.мед.наук. - М., 1990. - 23 с.
3. Крисяк А.П., Куценко Т.А., Сивак НФ. Метод лечения аневризмальных кист костей // Ортопед. травматол. - 1984. - № 11. - С. 59-62.
4. Тенилин Н.А., Богосян А.Б., Соснин А.Г. Лечение дистрофических костных кист // Травматол. ортопед. России. - 1995. - № 5. - С.27-29
5. Фищенко П.Я., Егоров А.С. Пластические операции в детской травматологии и ортопедии: Сб. науч. работ. - Л., 1974. - С. 4,8,21.
6. Винтергальтер С.Ф., Прокофьева Е.И. Рентгенодиагностика аневризмальной костной кисты // Вестник рентгенол. - 1984. - №6. - С.16-29
7. Шевцов В.И., Куфтырев Л.М., Пожарищенский К.Э. Хирургическое лечение костных кист и фиброзных дисплазий на основе чрескостного остеосинтеза аппаратом Илизарова // Гений ортопедии. - 1996. - № 2-3. - С. 119-120
8. Лечение костных кист вблизи зоны роста длинных костей детей /С.С. Наумович, В.Г. Кричок, И.Э. Шпилевский, О.В. Яковлев и др.// Материалы 6-съезда травматологов-ортопедов СНГ. - Ярославль, 1993. - С.254
9. Горбунова З.И., Бочкарев Т.Ф., Кавтрева И.М. Лечение доброкачественных опухолей и пограничных заболеваний длинных трубчатых костей у детей с использованием чрескостного остеосинтеза // Организация и лечение детей с ортопедическими заболеваниями и травмами: сб.науч.тр. - Л.,1990. - С.106-107.

Рукопись поступила 22.10.98.